



ОПЫТ ДИАГНОСТИКИ МЕЛАНОМЫ КОЖИ ДИАМЕТРОМ МЕНЕЕ 6 ММ

СЕРГЕЕВ ЮРИЙ ЮРЬЕВИЧ

Член правления Общества дерматоскопии, редактор журнала «Дерматология в России»

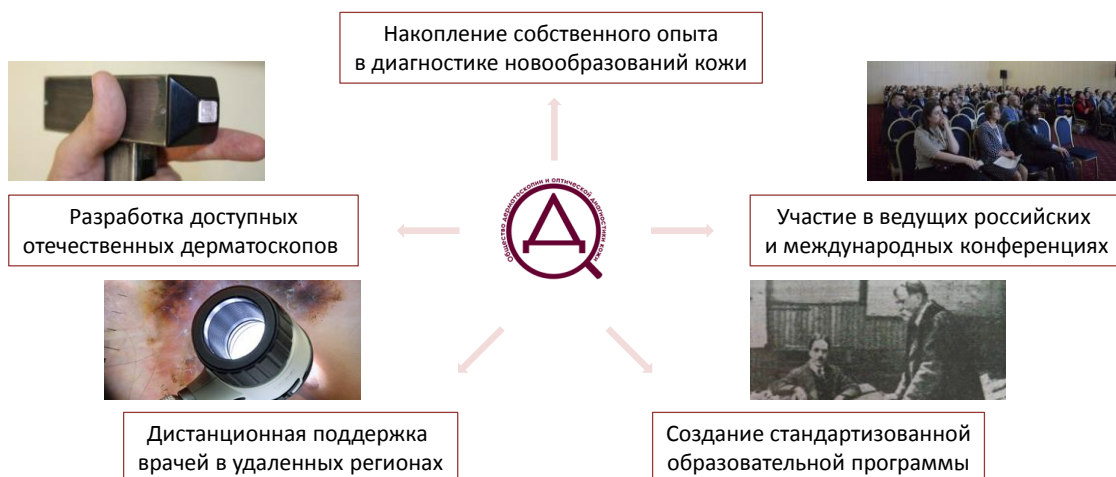МОРДОВЦЕВА ВЕРОНИКА ВЛАДИМИРОВНА

Доктор медицинских наук, профессор
кафедры кожных и венерических болезней с курсом косметологии ИМСТ МГУПП

Опухоли кожи – 2017
Москва, 22 декабря



Работа Общества дерматоскопии в 2008-2017 гг.



Заседание Общества дерматоскопии, 2008 г.



В президиуме проф. Сергеев А.Ю., проф. Демидов Л.В., проф. Сергеев Ю.В.

«В практике чаще встречаются «зрелые» меланомы, способные метастазировать!

Алгоритмы диагностики ABCDE и ФИГАРО *не подходят* для ранней диагностики меланомы!

Внимание врачей должно быть обращено в первую очередь на мелкие, плоские пигментные образования!

Ранняя диагностика меланомы невозможна без профилактических мероприятий (наблюдение)!

При оценке пигментного образования необходимо учитывать возраст, в котором появилось образование, и наличие/отсутствие роста элемента!»

Дерматоскопия в диагностике новообразований кожи. Дерматологи и онкологи: обмен мнениями. Сложности ранней диагностики меланомы кожи. Д.м.н., профессор Демидов Л.В.

Исследование 2015-2017 гг.

Таблица 2. Сравнительная характеристика МК диаметром ≤ 6 и ≥ 6 мм

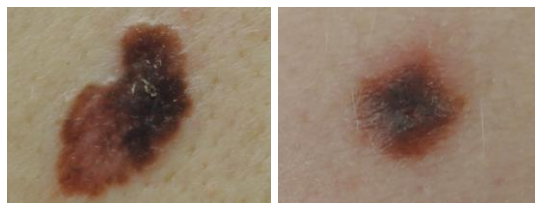
Критерий сравнения	Диаметр образования ≥ 6 мм (n=22)	Диаметр образования ≤ 6 мм (n=14)
Пол	63,3% женщины	71,4% женщины
Средний возраст, лет*	55	41,2
Средний размер образования, мм*	14,4	3,9
Среднее значение дерматоскопического алгоритма ABCD**	5,98	4,18
Среднее значение 7-балльного алгоритма Argenziano**	4,18	2,28
Доля инвазивных МК, %	72,7	28,5
Необходимость в пересмотре гистологических препаратов, %	31,8	85,7

* Различия достоверны при $p < 0,01$, сравнение средних по Стьюденту (t-тест), ** различия достоверны при $p < 0,01$ при непараметрическом сопоставлении (критерий Манна–Уитни).

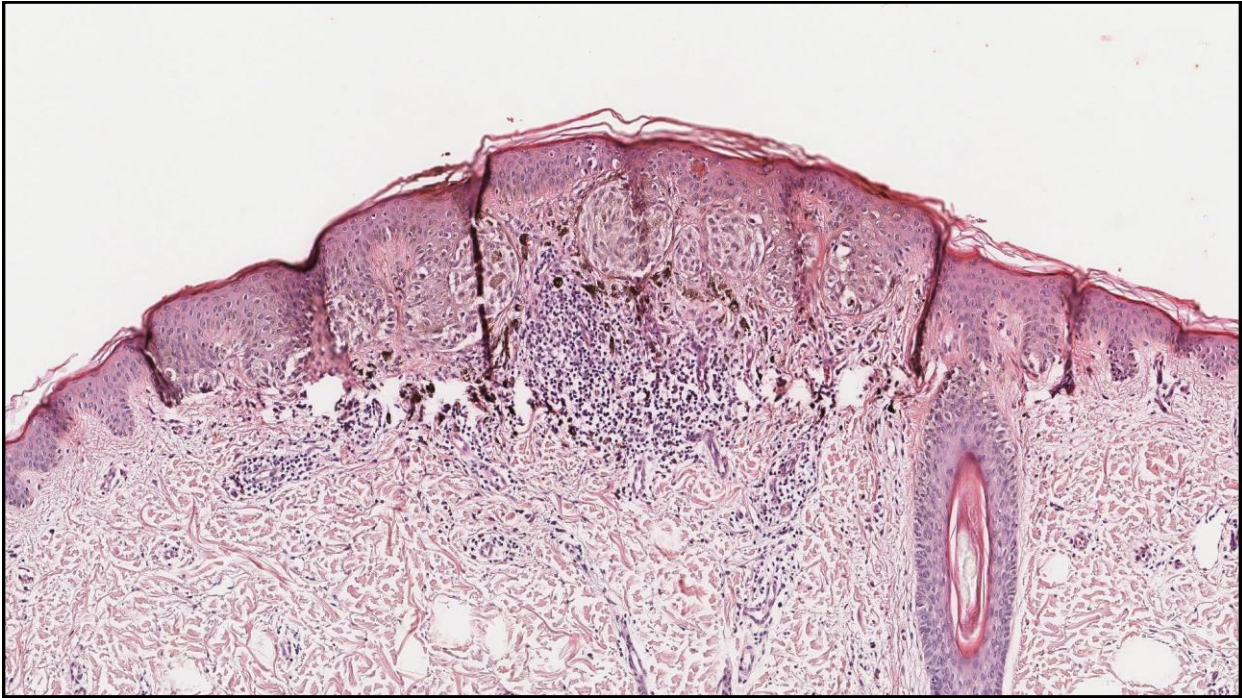
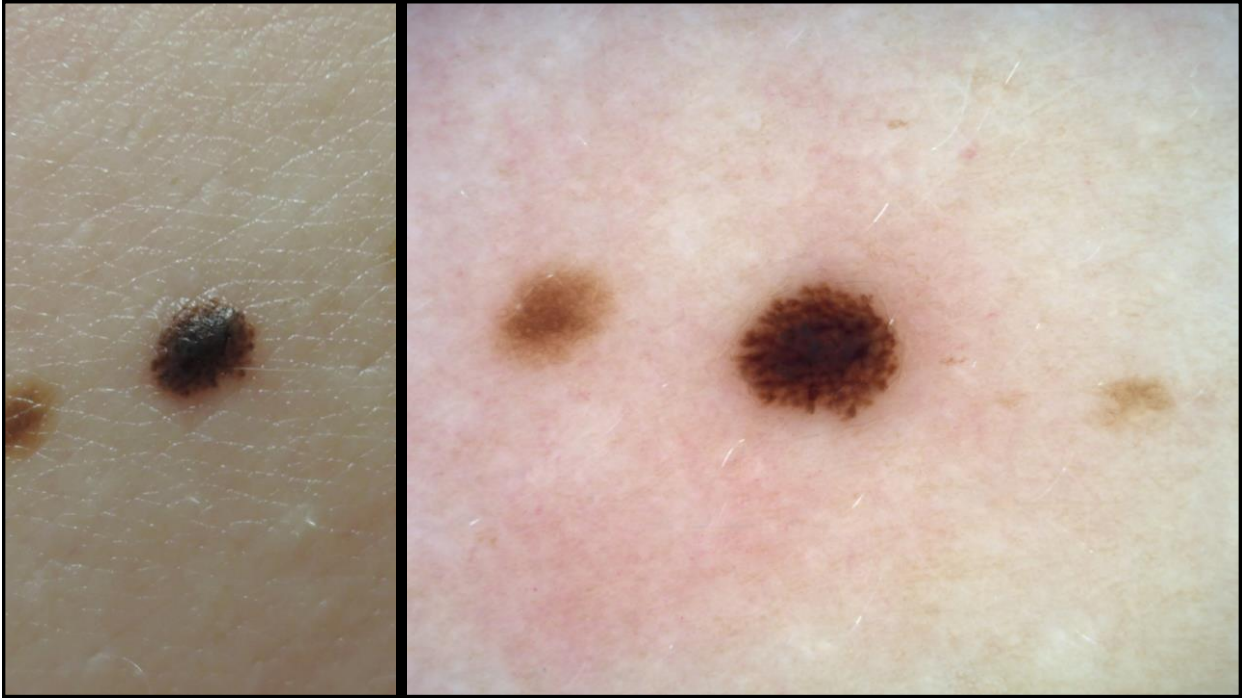
Начинающаяся меланома кожи выглядит не так, как мы привыкли думать о меланоме!

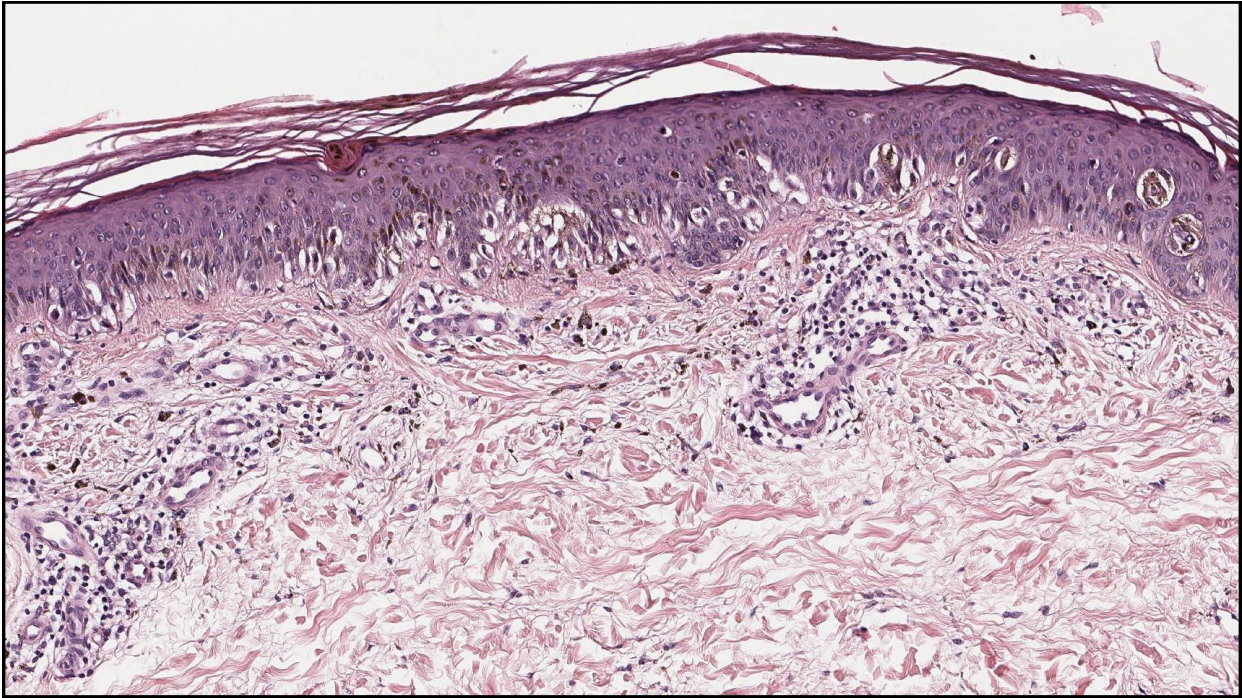
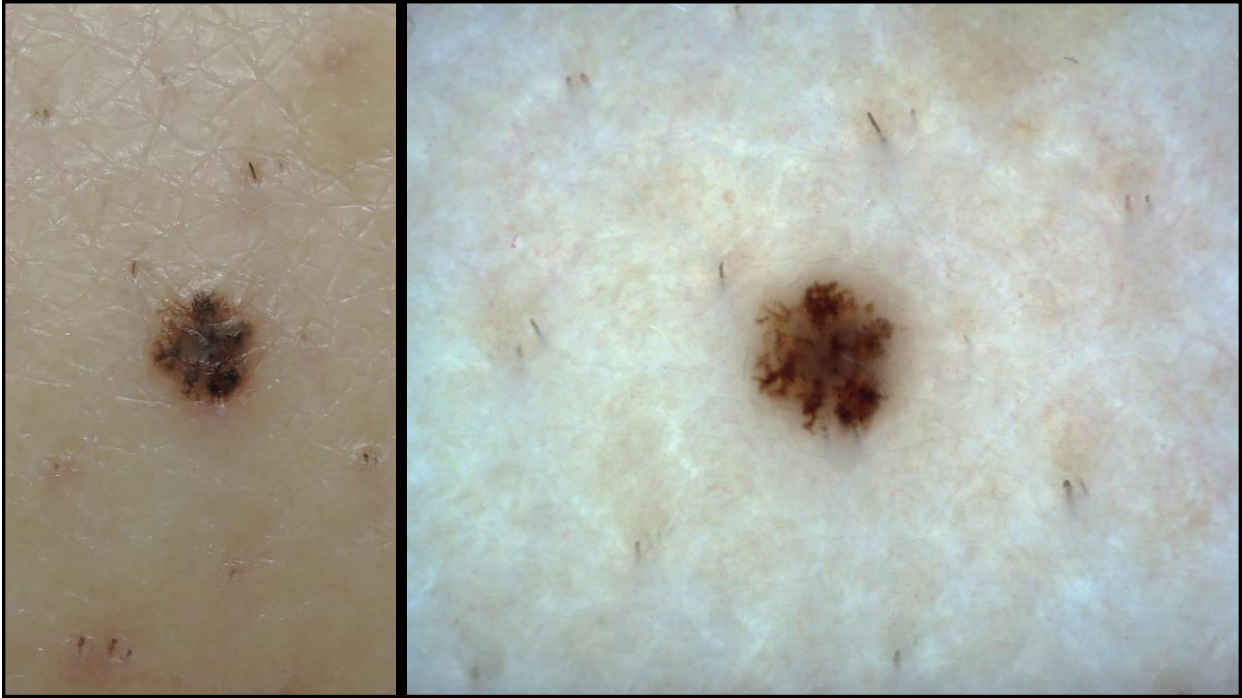
Необходимо модифицировать тактику скрининга!

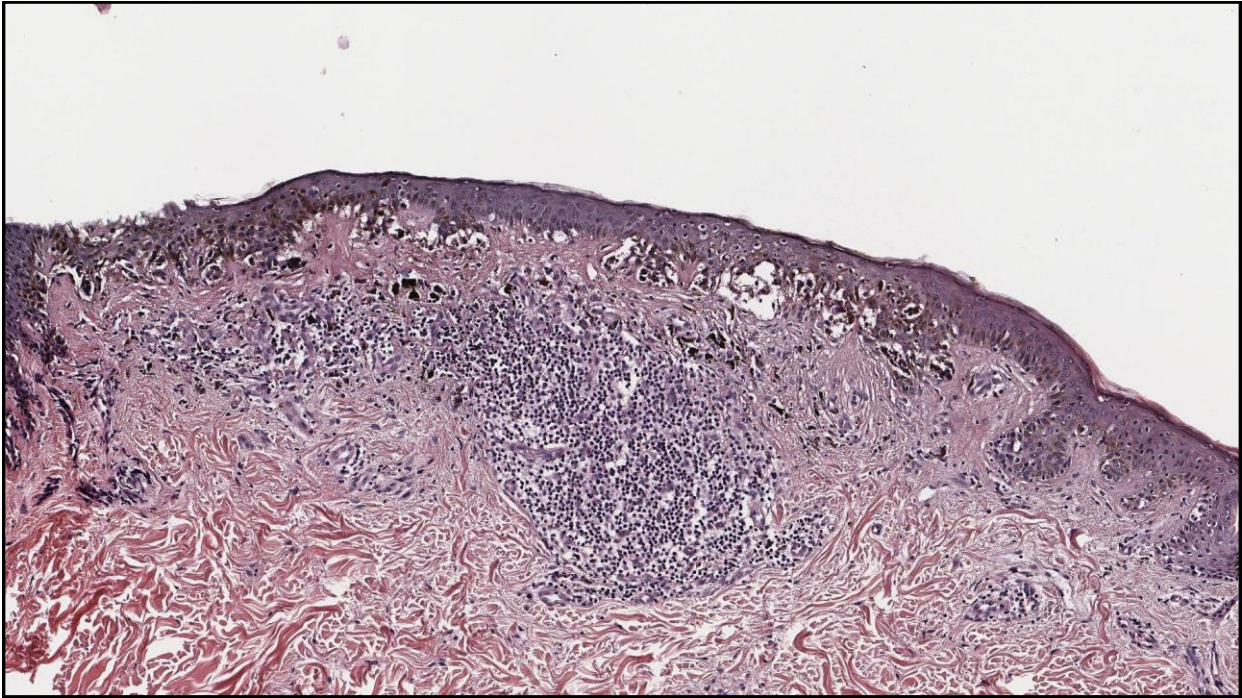
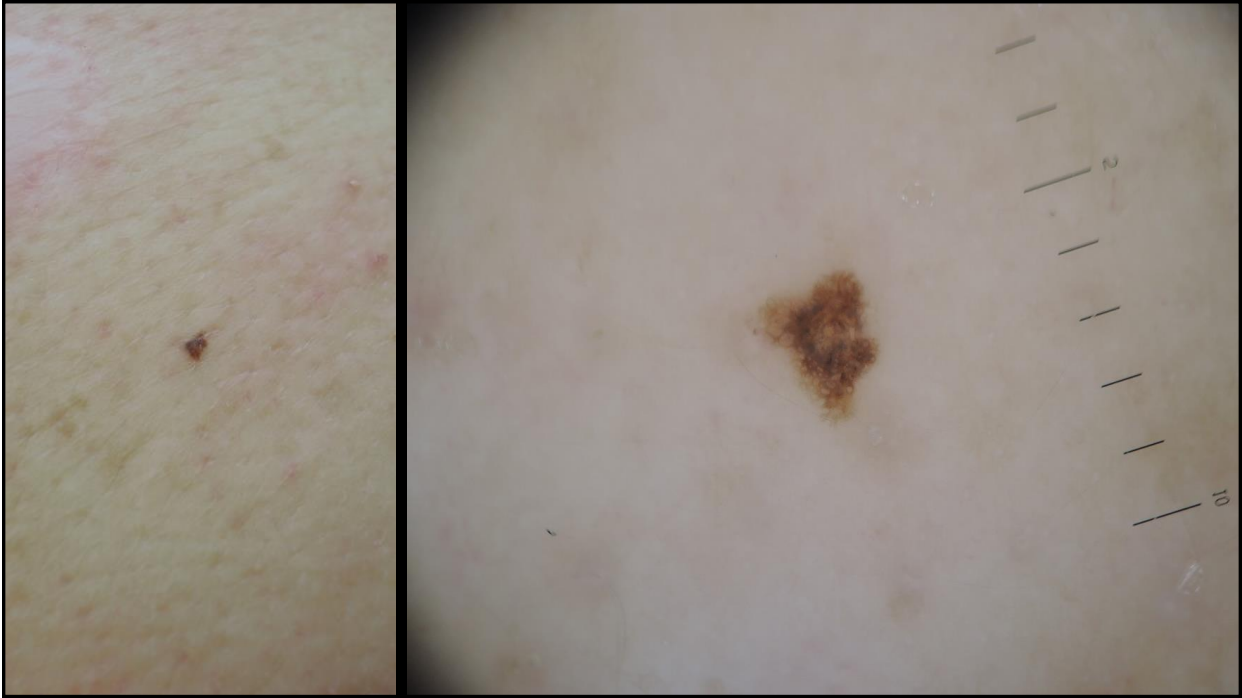
Своевременная постановка диагноза невозможна без междисциплинарного диалога..

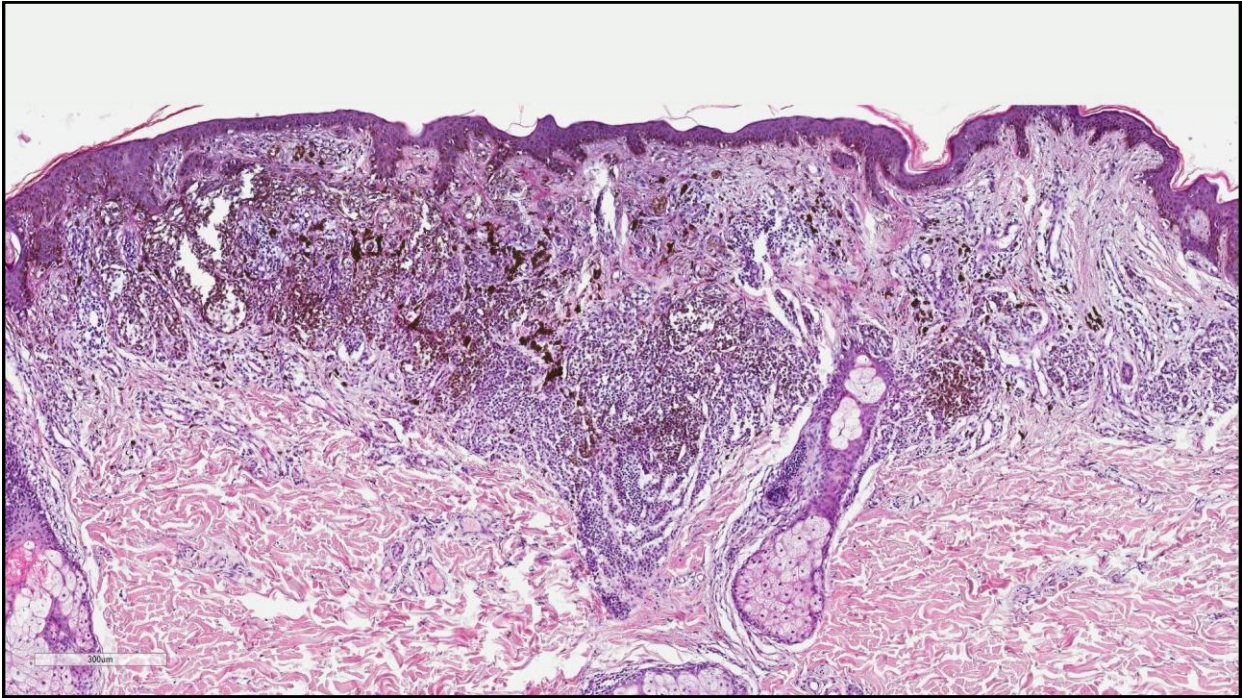
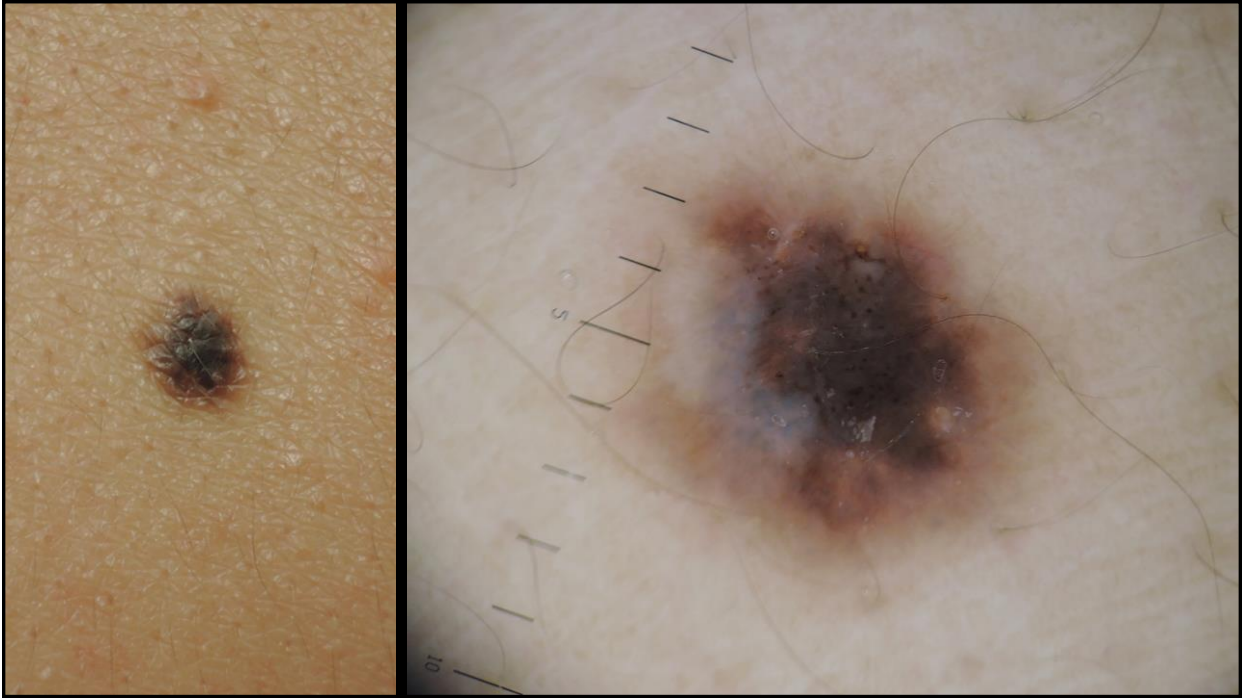

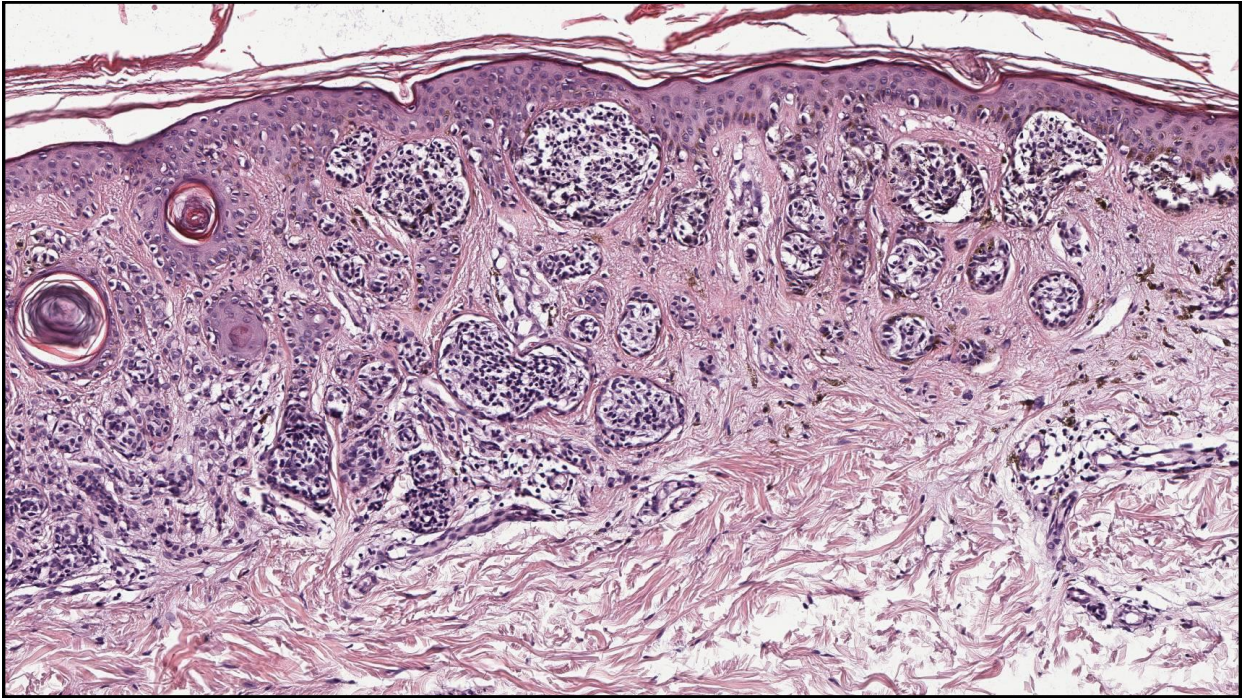
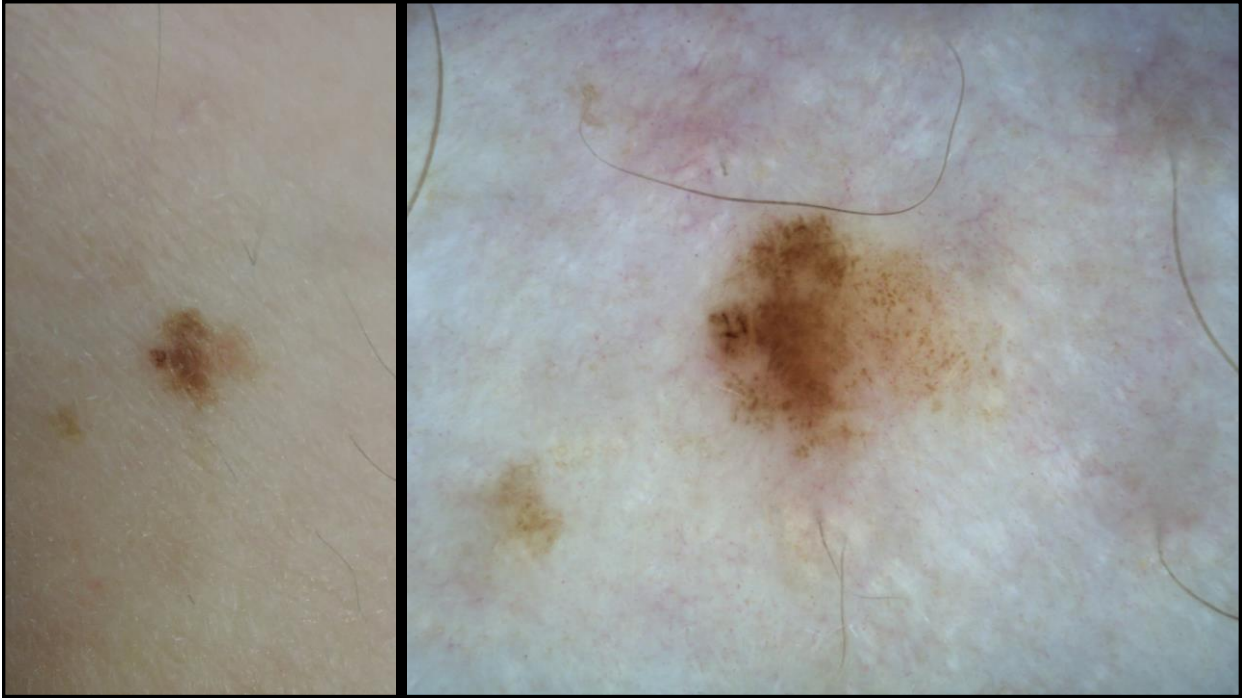
Сергеев Ю.Ю., Мордовцева В.В., Сергеев В.Ю.
Меланома кожи в практике дерматолога. Фарматека. 2017; 17:67-72.













СПАСИБО ЗА ВНИМАНИЕ!

Сергеев Юрий Юрьевич

www.eurofemme.ru

tosergeev@gmail.com

8-903-154-09-38

Опухоли кожи – 2017
Москва, 22 декабря

