

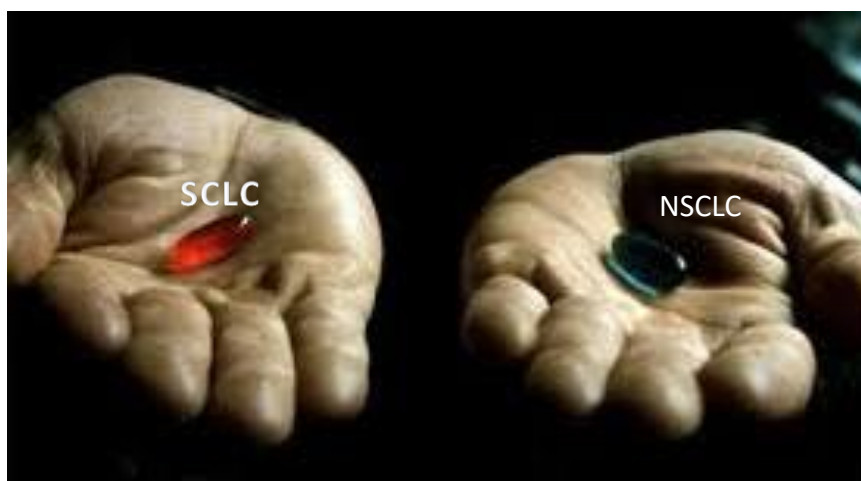


ФГБУ «НИИ онкологии им. Н.Н. Петрова» Минздрава России

Диагностика немелкоклеточного рака легкого по биоптатам: цели, задачи, возможности

Анна Сергеевна Артемьева

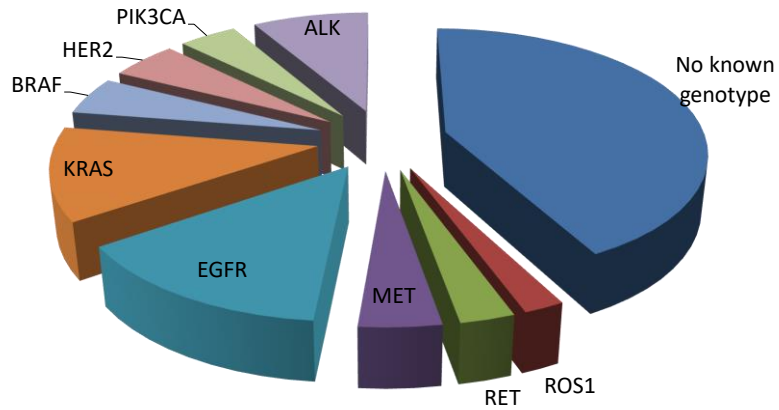
Научная лаборатория морфологии опухолей
Патологоанатомическое отделение с прозектурой
Отдел учебно-методической работы



ФГБУ «НИИ онкологии им. Н.Н. Петрова» Минздрава России



Гетерогенность рака легкого



ФГБУ «НИИ онкологии им. Н.Н. Петрова» Минздрава России



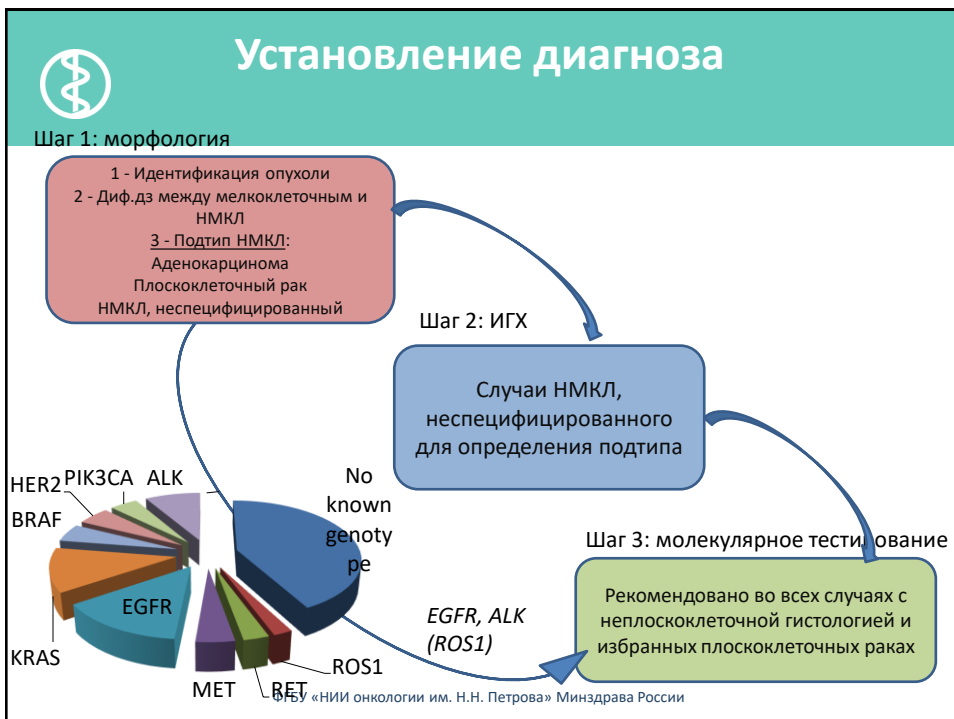
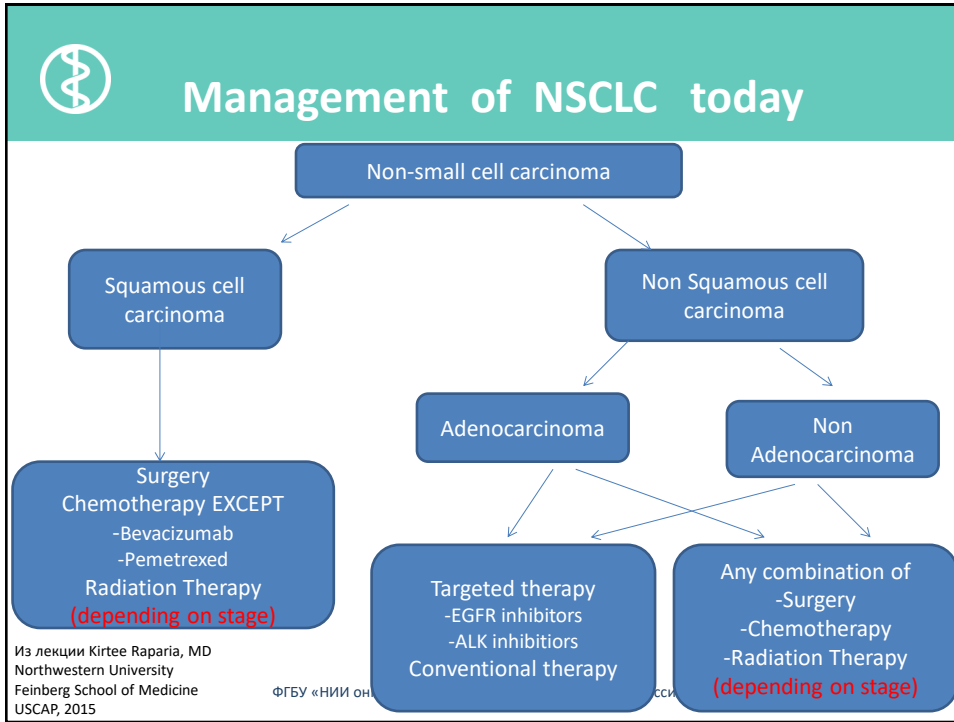
SCLC

NSCLC:

- SCC
- Non-SCC:

- AdCa
- Non-AdCa

ФГБУ «НИИ онкологии им. Н.Н. Петрова» Минздрава России





Journal of Thoracic Oncology , Volume 6, Number 2, February 2011

STATE OF THE ART: CONCISE REVIEW

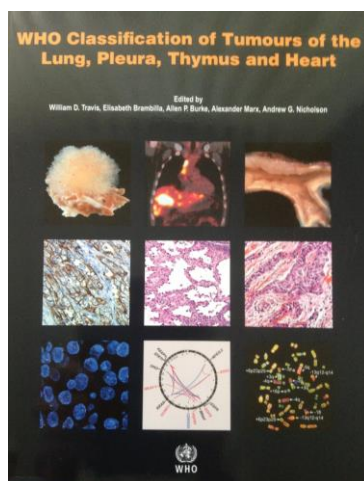
International Association for the Study of Lung Cancer/American Thoracic Society/European Respiratory Society International Multidisciplinary Classification of Lung Adenocarcinoma

William D. Travis, MD, Elisabeth Brambilla, MD, Masayuki Noguchi, MD, Andrew G. Nicholson, MD, Kim R. Geisinger, MD, Yasushi Yatabe, MD, David G. Beer, PhD, Charles A. Powell, MD, Gregory J. Riely, MD, Paul E. Van Schil, MD, Kavita Garg, MD, John H. M. Austin, MD, Hisao Asamura, MD, Valerie W. Rusch, MD, Fred R. Hirsch, MD, Giorgio Scagliotti, MD, Tetsuya Mitsudomi, MD, Rudolf M. Huber, MD, Yuichi Ishikawa, MD, James Jett, MD, Montserrat Sanchez-Cespedes, PhD, Jean-Paul Sculier, MD, Takashi Takahashi, MD, Masahiro Tsuboi, MD, Johan Vansteenkiste, MD, Ignacio Wistuba, MD, Pan-Chyr Yang, MD, Denise Aberle, MD, Christian Brambilla, MD, Douglas Flieder, MD, Wilbur Franklin, MD, Adi Gazdar, MD, Michael Gould, MD, MS, Philip Hasleton, MD, Douglas Henderson, MD, Bruce Johnson, MD, David Johnson, MD, Keith Kerr, MD, Keiko Kuriyama, MD, Jin Soo Lee, MD, Vincent A. Miller, MD, Iver Petersen, MD, PhD, Victor Roggli, MD, Rafael Rosell, MD, Nagahiro Saijo, MD, Erik Thunnissen, MD, Ming Tsao, MD, and David Yankelewitz, MD

ФГБУ «НИИ онкологии им. Н.Н. Петрова» Минздрава России



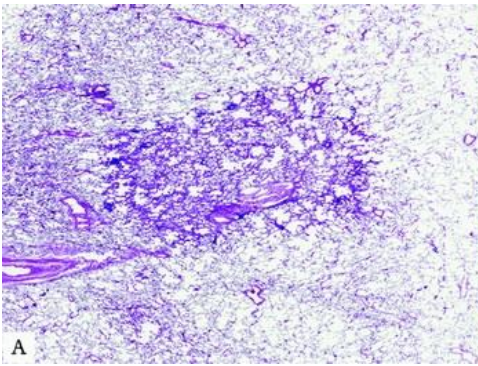
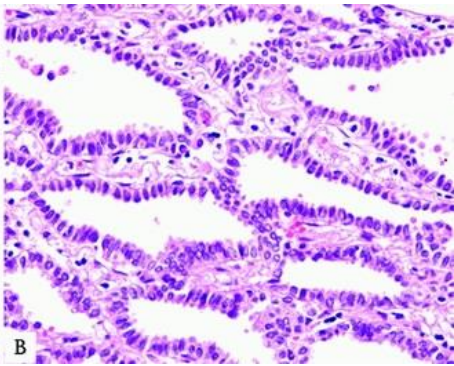
WHO classification 2015



ФГБУ «НИИ онкологии им. Н.Н. Петрова» Минздрава России

Классификация аденокарцином легкого (для материала резекций)	
2004 классификация ВОЗ	2015 классификация ВОЗ
Аденокарцинома Смешанный подтип Ацинарная Папиллярная Бронхиолоальвеолярный рак немуцинозный муцинозный смешанный Солитарная аденокарцинома коллоидная фетальная муцинозная цистаденокарцинома перстневидно-клеточная светлоклеточная	Преинвазивные образования Атипическая аденоматозная гиперплазия Аденокарцинома in situ (AIS) немуцинозная муцинозная смешанная Микроинвазивная аденокарцинома (MIA) немуцинозная муцинозная смешанная Инвазивная аденокарцинома преимущественно стелющаяся (lepidic) преимущественно ацинарная преимущественно папиллярная преимущественно микропапиллярная преимущественно солидная с продукцией слизи Варианты инвазивной аденокарциномы Инвазивная муцинозная аденокарцинома Коллоидная Фетальная Кишечная

Аденокарцинома in situ (AIS)

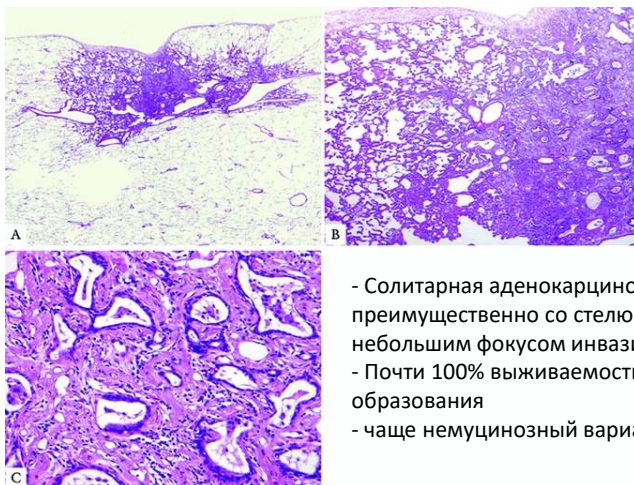



- Солитарная локализованная AdCa ≤3 см со стелющимся типом роста
- Отсутствует стромальная, сосудистая инвазия или инвазия плевры
- Отсутствует папиллярный или микропапиллярный паттерн роста и опухолевые клетки в просвете альвеол
- 100% выживаемость

ФГБУ «НИИ онкологии им. Н.Н. Петрова» Минздрава России



Минимально инвазивная аденокарцинома (MIA)



- Солитарная аденокарцинома, ≤ 3 см, преимущественно со стелющимся типом роста и небольшим фокусом инвазии $\leq 0,5$ см.
- Почти 100% выживаемость при полной резекции образования
- чаще немучинозный вариант

ФГБУ «НИИ онкологии им. Н.Н. Петрова» Минздрава России

Классификация для биопсий и цитологических образцов

ВОЗ, 2015. Терминология для мелких биопсий/цитологических образцов

Аденокарцинома

(описываются выявляемые структуры: стелющаяся (lepidic), ацинарная, папиллярная, солидная, микропапиллярная)

Аденокарцинома со стелющимся типом роста (lepidic)

(если представлен только стелющийся компонент, то добавляют: инвазивный компонент не может быть исключен)

Инвазивная муцинозная аденокарцинома

(описываются выявляемые структуры, «муцинозная аденокарцинома со стелющимся типом роста»)

Аденокарцинома с коллоидными чертами

Аденокарцинома с фетальными чертами

Аденокарцинома с чертами карциномы кишечного типа

Немелкоклеточный рак, вероятнее аденокарцинома

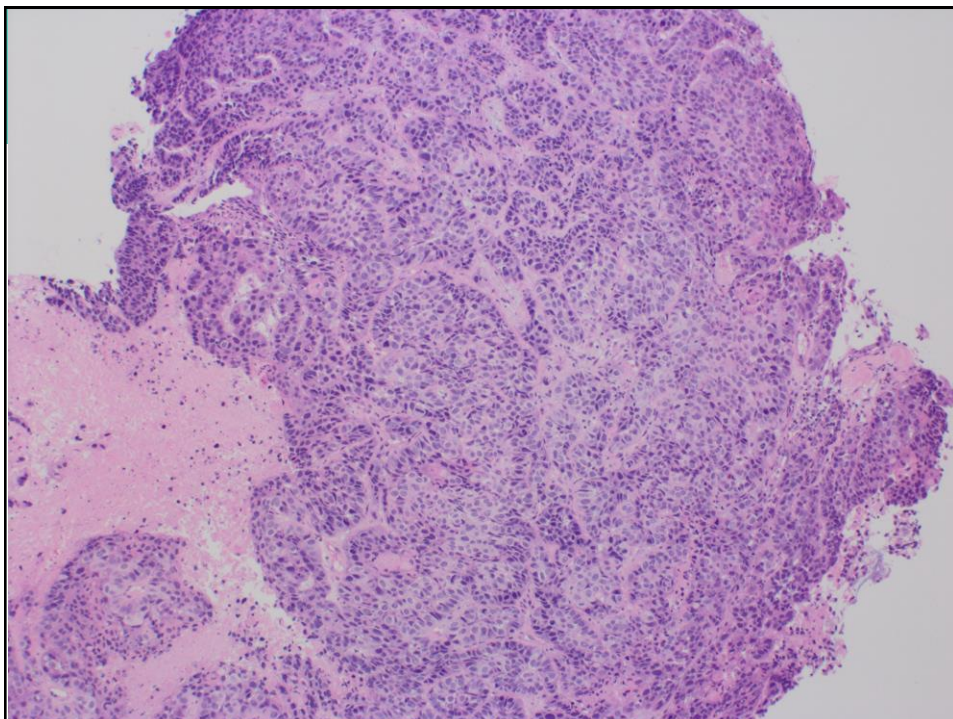
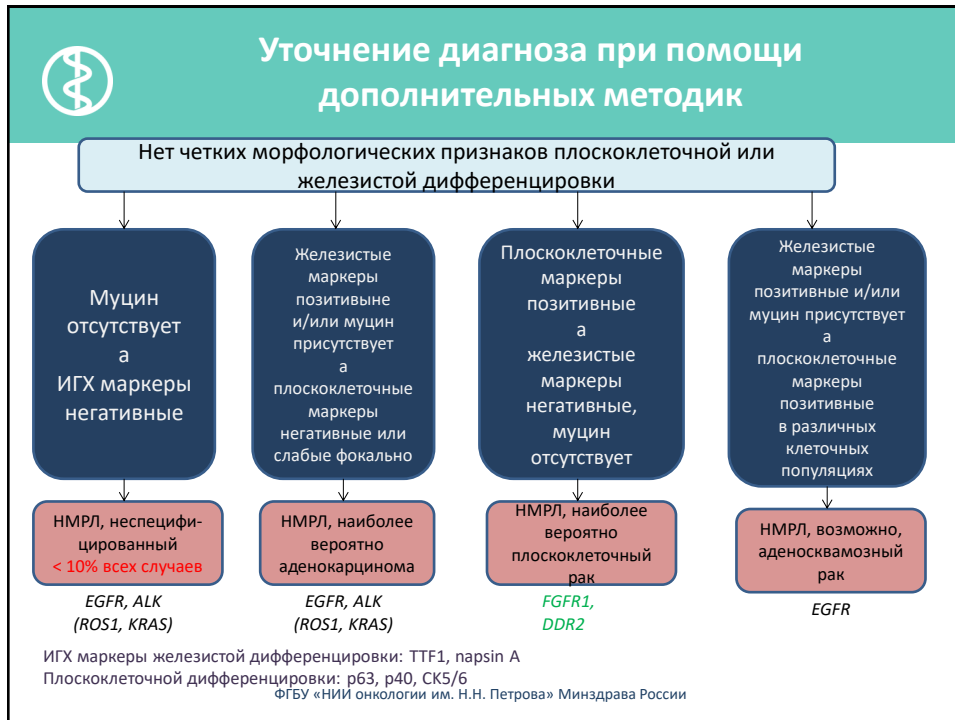
(по данным гистохимии и ИГХ: TTF1+)

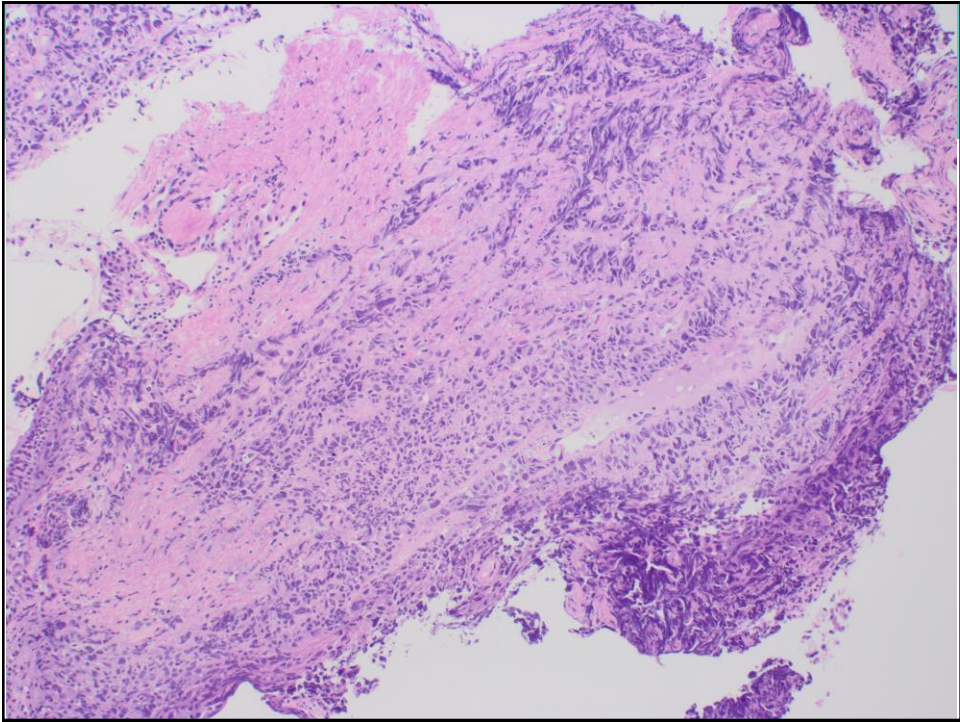
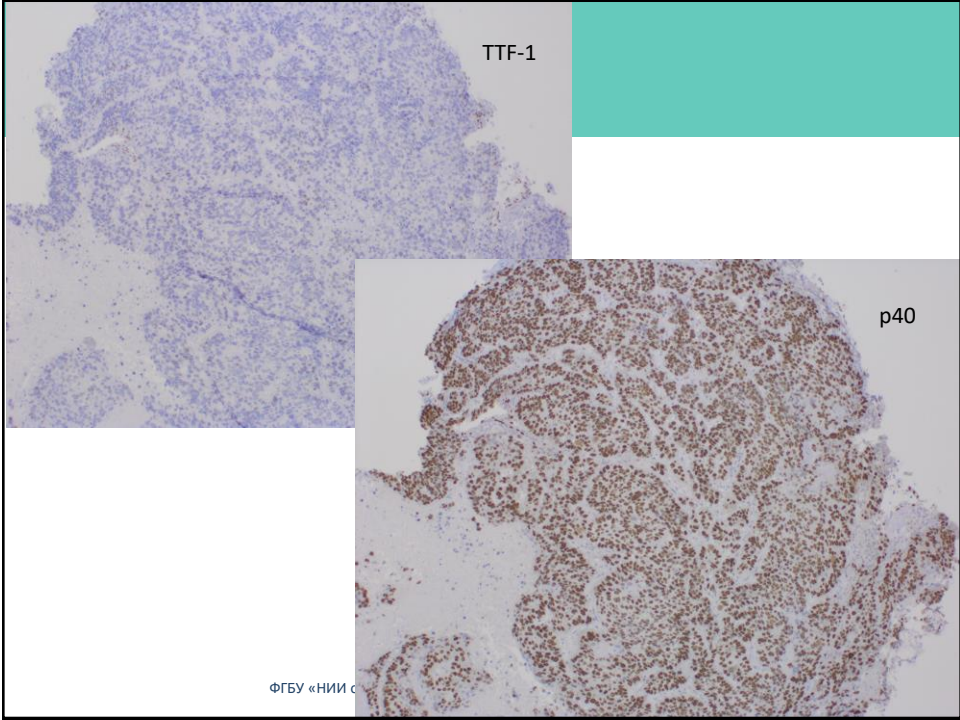
Немелкоклеточный рак, вероятнее плоскоклеточный

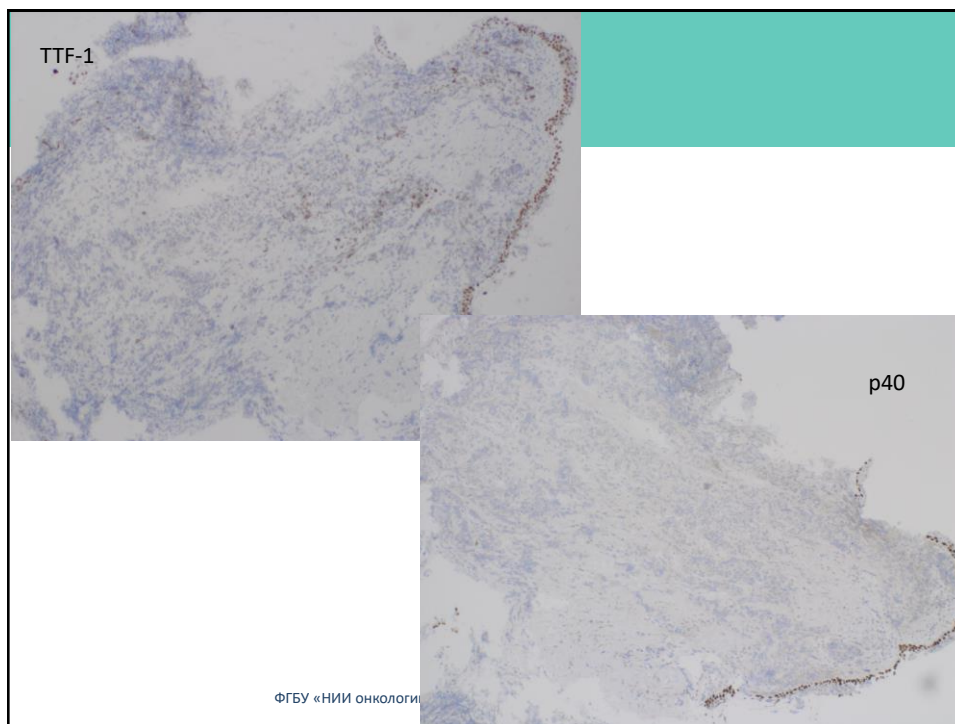
(по данным гистохимии и ИГХ: p40+)

Плоскоклеточный рак

Немелкоклеточный рак, БДУ (NOS – not otherwise specified)







Классификация ВОЗ для мелких биопсий/цитологических образцов, 2015

Мелкоклеточный рак

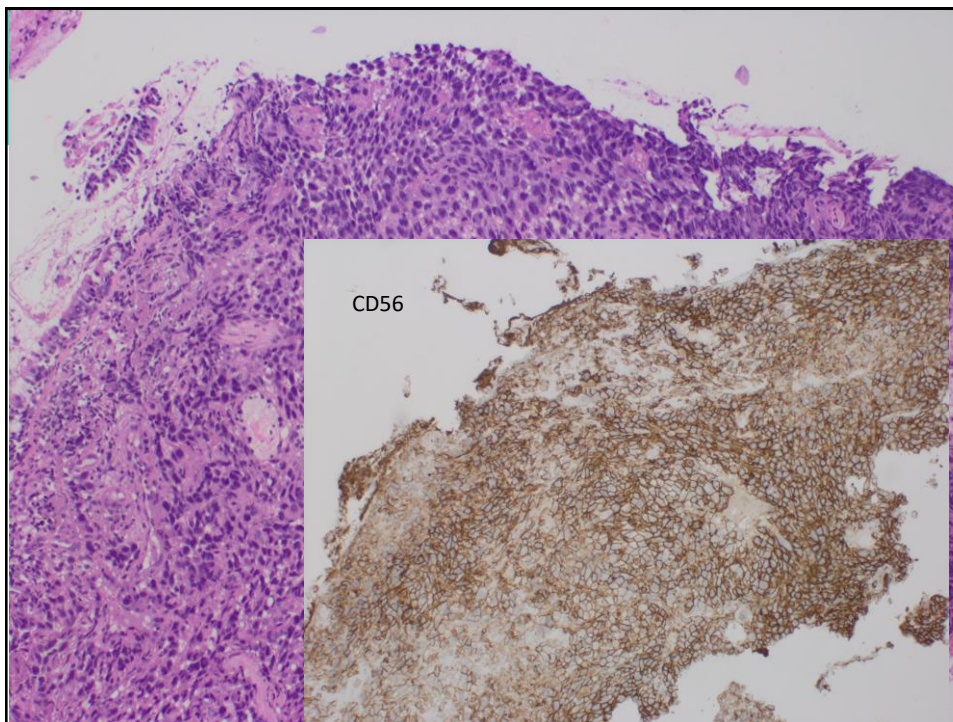
Немелкоклеточный рак с нейроэндокринными морфологическими чертами и положительными нейроэндокринными маркерами, возможно, КРУПНОКЛЕТОЧНАЯ НЕЙРОЭНДОКРИННАЯ КАРЦИНОМА

Морфологически представлены участки плоскоклеточного рака и аденокарциномы:
НЕМЕЛКОКЛЕТОЧНЫЙ РАК, БДУ

Комментарий: присутствует оба компонента (аденокарцинома и плоскоклеточный рак), что может соответствовать аденосквамозному раку

Опухоль без морфологических черт аденокарциномы или плоскоклеточного рака, но при ИГХ выявляются компоненты с разным фенотипом: НЕМЕЛКОКЛЕТОЧНЫЙ РАК, БДУ
Комментарий: с учетом данных ИГХ исследования, возможно, аденосквамозный рак

НЕМЕЛКОКЛЕТОЧНЫЙ РАК С ВЕРЕТЕНОВИДНЫМИ И/ИЛИ ГИГАНТСКИМИ КЛЕТКАМИ



Классификация ВОЗ для мелких биопсий/цитологических образцов, 2015

Мелкоклеточный рак

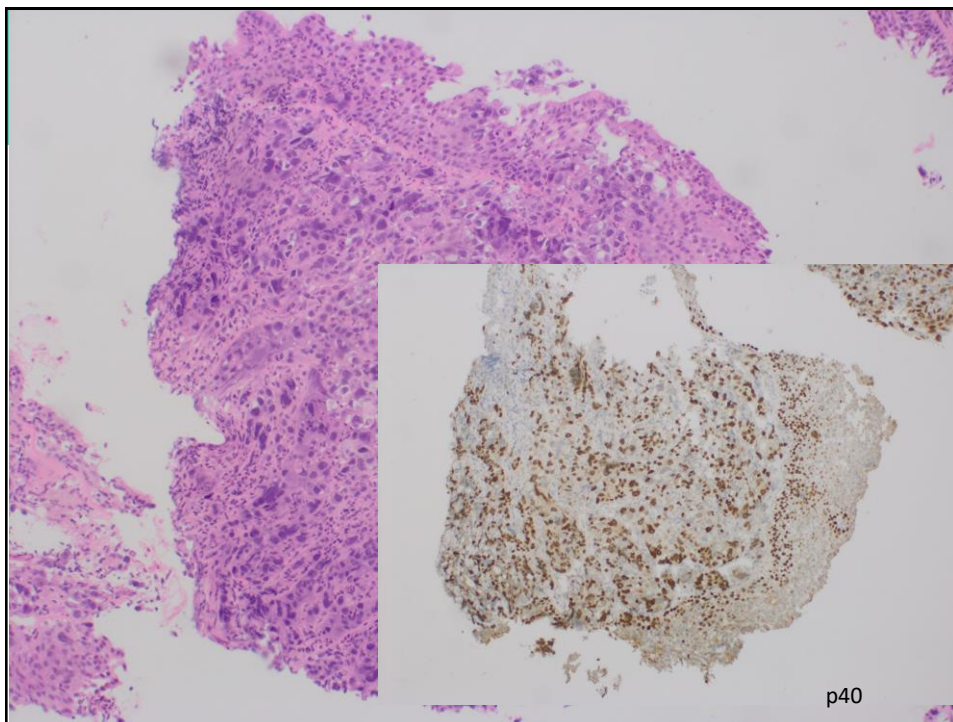
Немелкоклеточный рак с нейроэндокринными морфологическими чертами и положительными нейроэндокринными маркерами, возможно, КРУПНОКЛЕТОЧНАЯ НЕЙРОЭНДОКРИННАЯ КАРЦИНОМА

Морфологически представлены участки плоскоклеточного рака и аденокарциномы:
НЕМЕЛКОКЛЕТОЧНЫЙ РАК, БДУ

Комментарий: присутствует оба компонента (аденокарцинома и плоскоклеточный рак), что может соответствовать аденосквамозному раку

Опухоль без морфологических черт аденокарциномы или плоскоклеточного рака, но при ИГХ выявляются компоненты с разным фенотипом: **НЕМЕЛКОКЛЕТОЧНЫЙ РАК, БДУ**
 Комментарий: с учетом данных ИГХ исследования, возможно, аденосквамозный рак

НЕМЕЛКОКЛЕТОЧНЫЙ РАК С ВЕРЕТЕНОВИДНЫМИ И/ИЛИ ГИГАНТСКИМИ КЛЕТКАМИ



Рекомендации ВОЗ для мелких биопсий и цитологических образцов

- Немелкоклеточный рак легкого (NSCLC) должен быть субклассифицирован на более специфические типы всегда, когда это возможно
- Термин немелкоклеточный рак легкого, БДУ (NSCLC, NOS) должен быть использован как можно реже
- Термин Плоскоклеточный рак не должен использоваться в патологоанатомических заключениях.



Рекомендации ВОЗ для мелких биопсий и цитологических образцов

- Когда имеются и цитологические образцы и биопсия, они должны быть оценены вместе
- Термины AIS и MIA не должны использоваться в заключениях по малому материалу
- Термин крупноклеточный рак не должен использоваться в заключениях по малому материалу

ФГБУ «НИИ онкологии им. Н.Н. Петрова» Минздрава России



Рекомендации ВОЗ для мелких биопсий и цитологических образцов

- Опухоли с саркоматоидными чертами должны быть субклассифицированы с указанием наличия веретенклеточного и/или гигантоклеточного компонента
- Нейроэндокринные ИГХ маркеры должны использоваться только при наличии морфологических признаков нейроэндокринной дифференцировки

ФГБУ «НИИ онкологии им. Н.Н. Петрова» Минздрава России



ФГБУ «НИИ онкологии им. Н.Н. Петрова» Минздрава России

Спасибо за внимание!