



ФГБОУ ВО «Московский государственный медико-стоматологический университет им. А.И. Евдокимова»
Минздрава России
университетская клиника и кафедра патологической анатомии



Морфологическая диагностика и дифференциальная диагностика опухолей слюнных желез

Журавлева А.В.

Москва 2019

WHO
2017

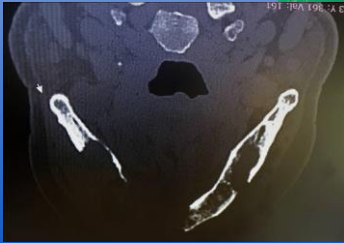
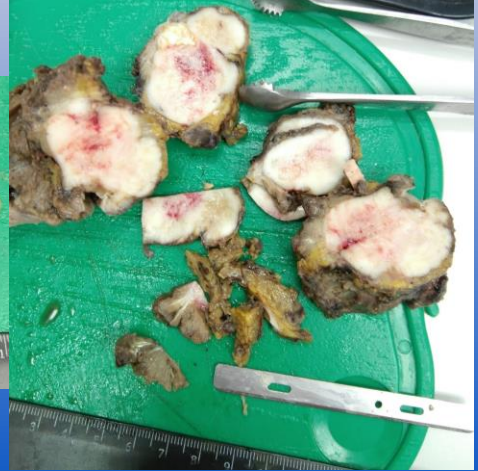
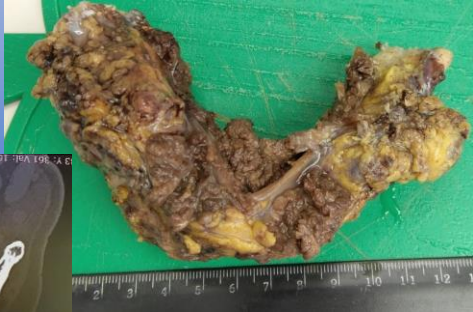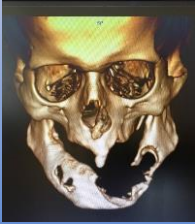Malignant tumours

- Ацинарно-клеточная карцинома/Acinar cell carcinoma
- Секреторная карцинома/Secretory carcinoma
- Мукоэпидермоидная карцинома/Mucoepidermoid carcinoma
- Аденокистозная карцинома/Adenoid cystic carcinoma
- Полиморфная аденокарцинома/Polymorphous adenocarcinoma
- Эпителиально-миоэпителиальная карцинома/Epithelial-myoepithelial carcinoma
- Светлоклеточная карцинома/Clear cell carcinoma
- Базально-клеточная аденокарцинома/Basal cell adenocarcinoma
- Себацейная аденокарцинома/Sebaceous adenocarcinoma
- Внутрипротоковая карцинома/Intraductal carcinoma
- Аденокарцинома неуточненная/Adenocarcinoma, NOS
- Карцинома слюнных протоков/Salivary duct carcinoma
- Миоэпителиальная карцинома/Myoepithelial carcinoma
- Карцинома из плеоморфной аденомы/Carcinoma ex pleomorphic adenoma
- Карциносаркома/Carcinosarcoma
- Низкодифференцированная карцинома/Poorly differentiated carcinoma
- Лимфоэпителиальная карцинома/Lymphoepithelial carcinoma
- Плоскоклеточная карцинома/Squamous cell carcinoma
- Онкоцитарная карцинома/Oncocytic carcinoma

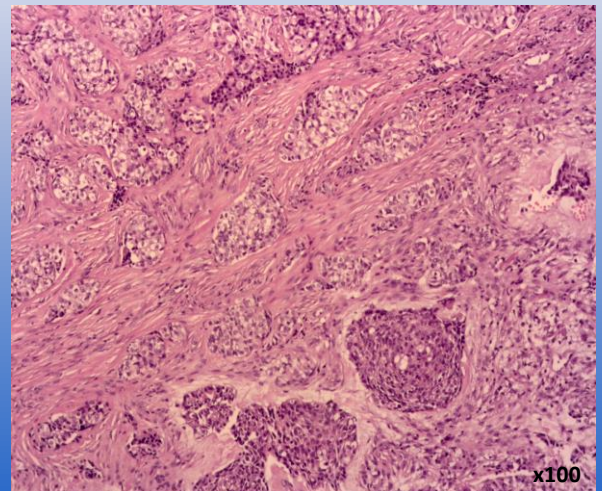
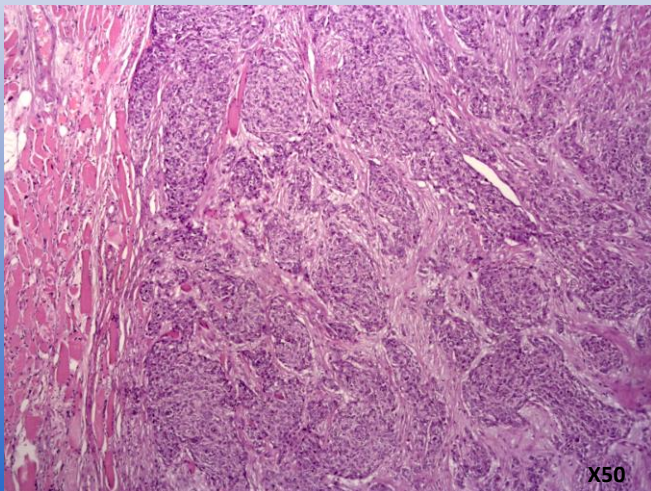
Мукоэпидермоидная карцинома /Mucoidermoid carcinoma

Муж., 65 лет

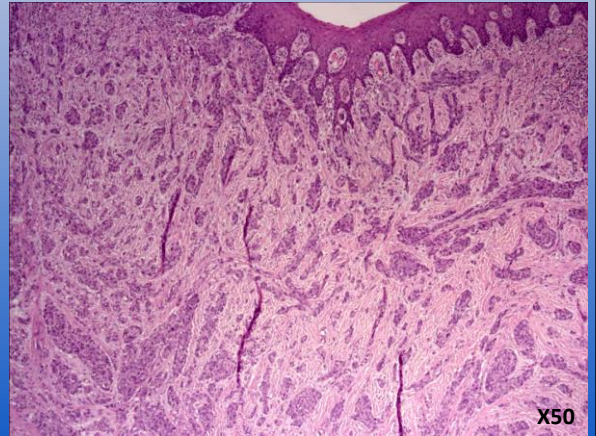
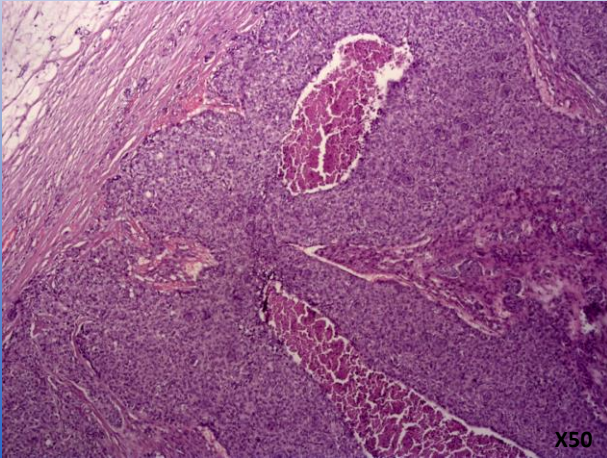
- Клинический диагноз: амелобластома нижней челюсти



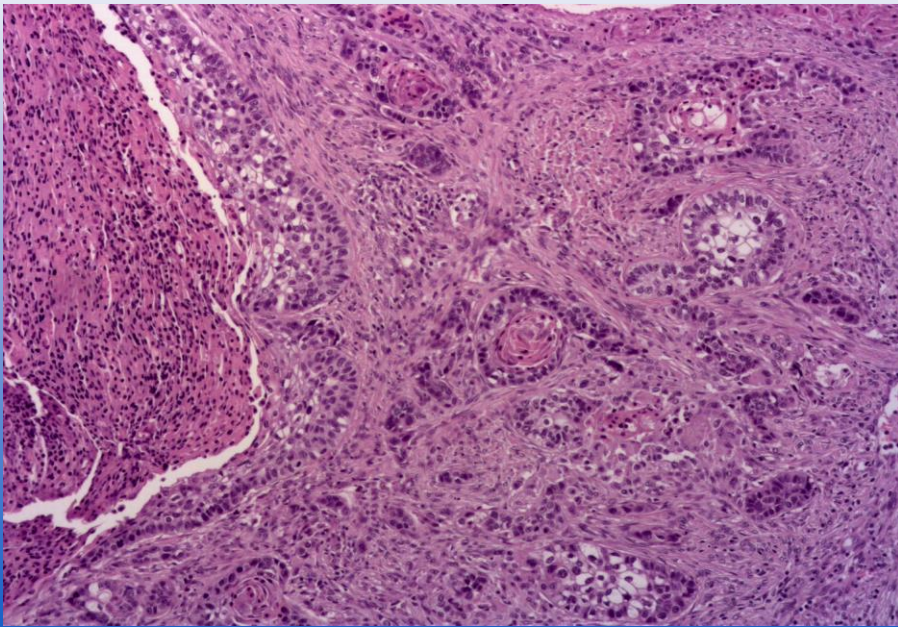
Мукоэпидермоидная карцинома /Mucoidermoid carcinoma



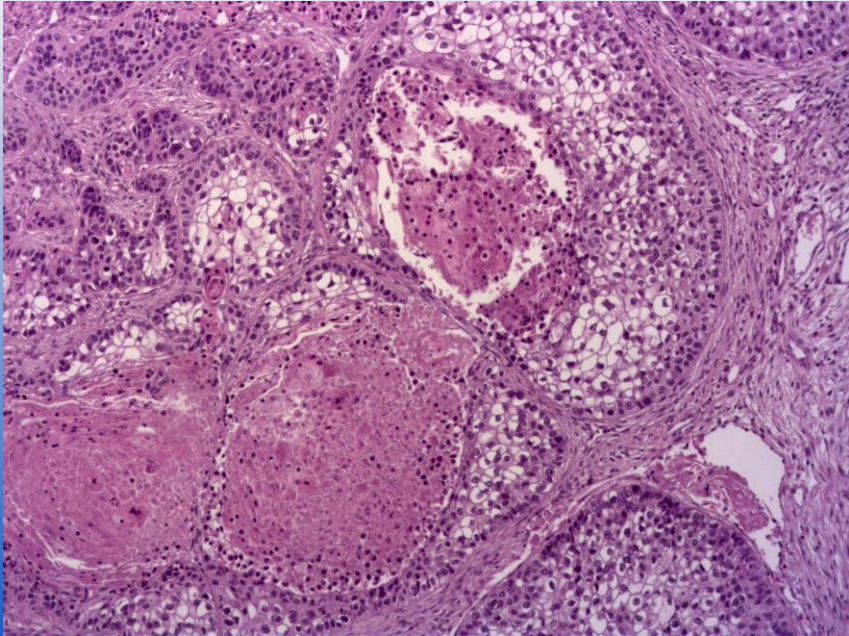
Мукоэпидермоидная карцинома /Mucoidermoid carcinoma



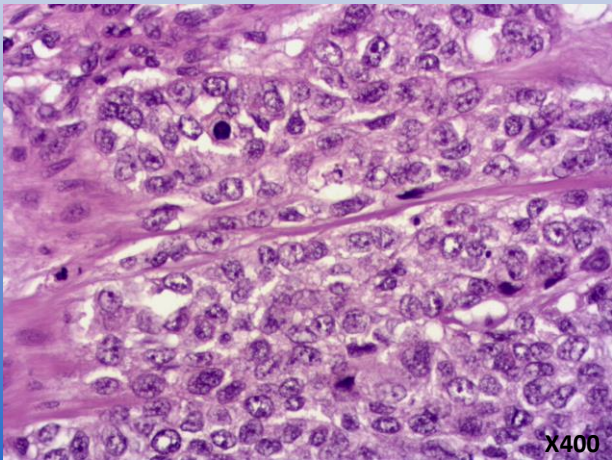
Мукоэпидермоидная карцинома /Mucoidermoid carcinoma



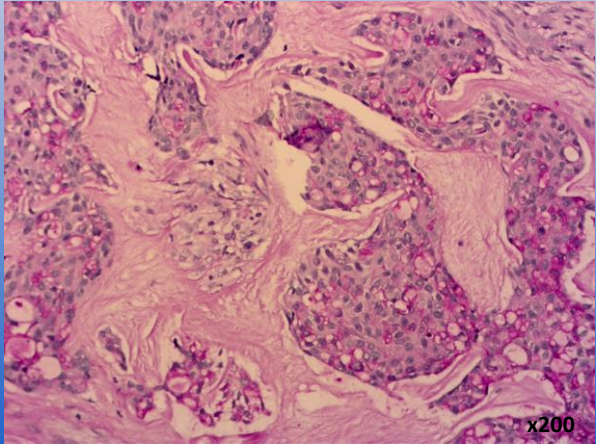
Мукоэпидермоидная карцинома /Mucoidermoid carcinoma



Мукоэпидермоидная карцинома /Mucoidermoid carcinoma

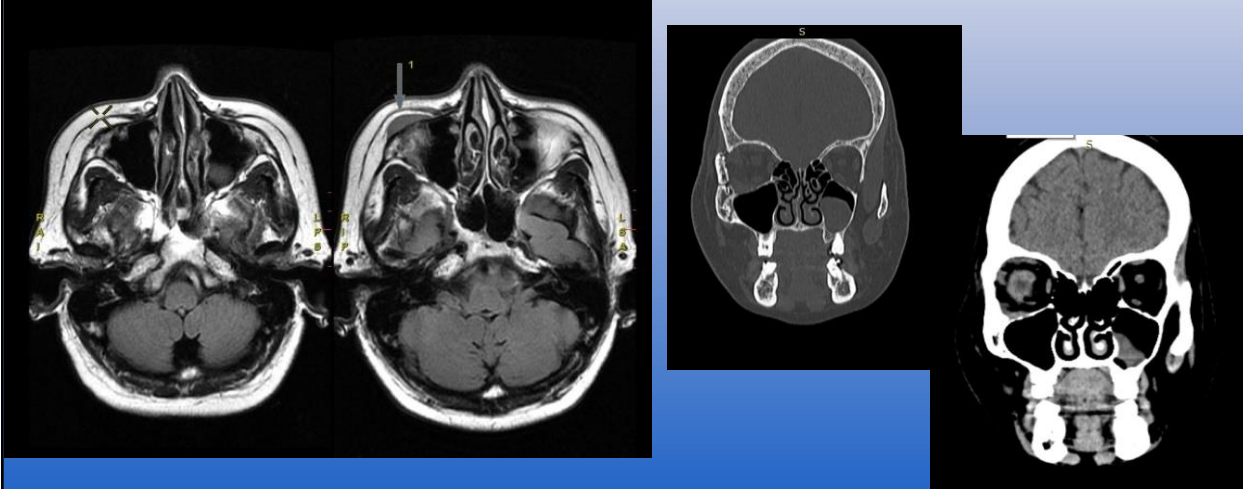


PAS - реакция

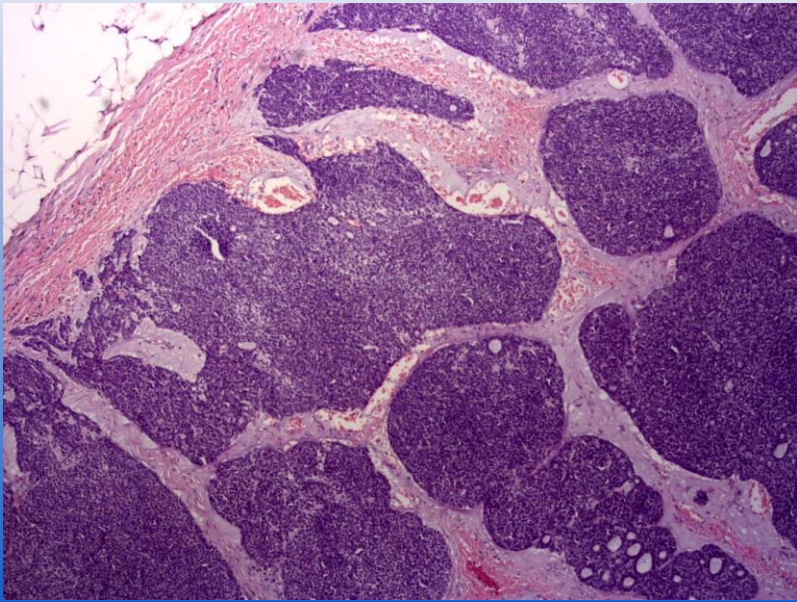


Аденокистозная карцинома /Adenoid cystic carcinoma

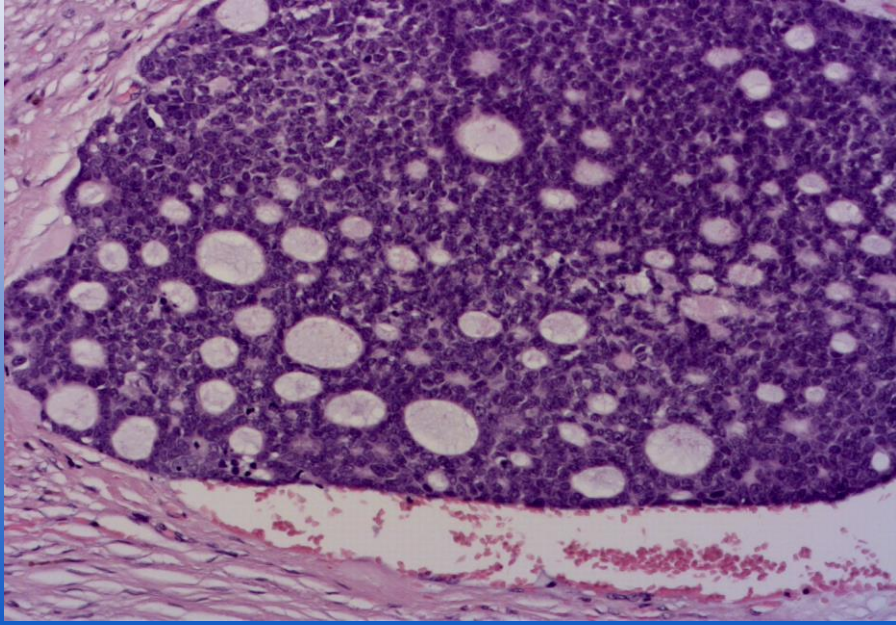
Жен., 67 лет.



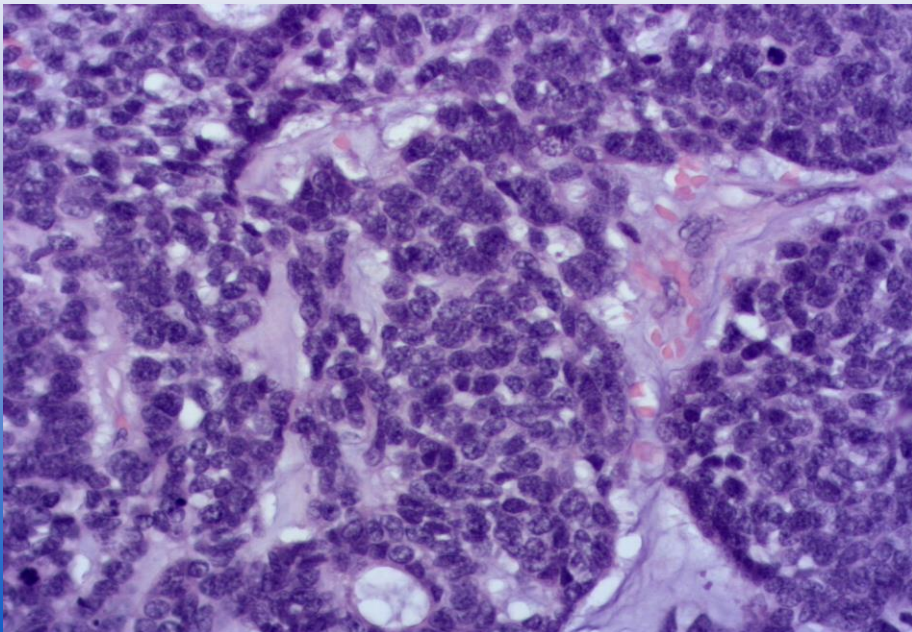
Аденокистозная карцинома /Adenoid cystic carcinoma



Аденокистозная карцинома /Adenoid cystic carcinoma

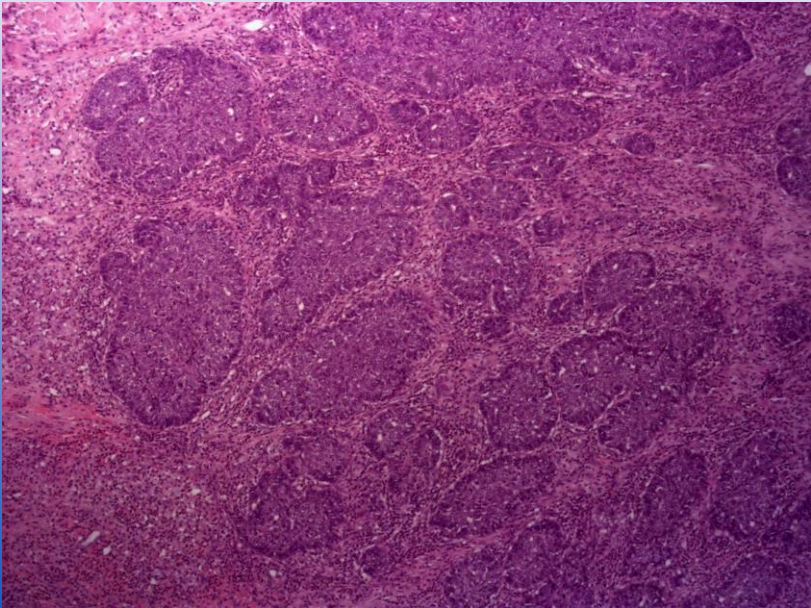


Аденокистозная карцинома /Adenoid cystic carcinoma

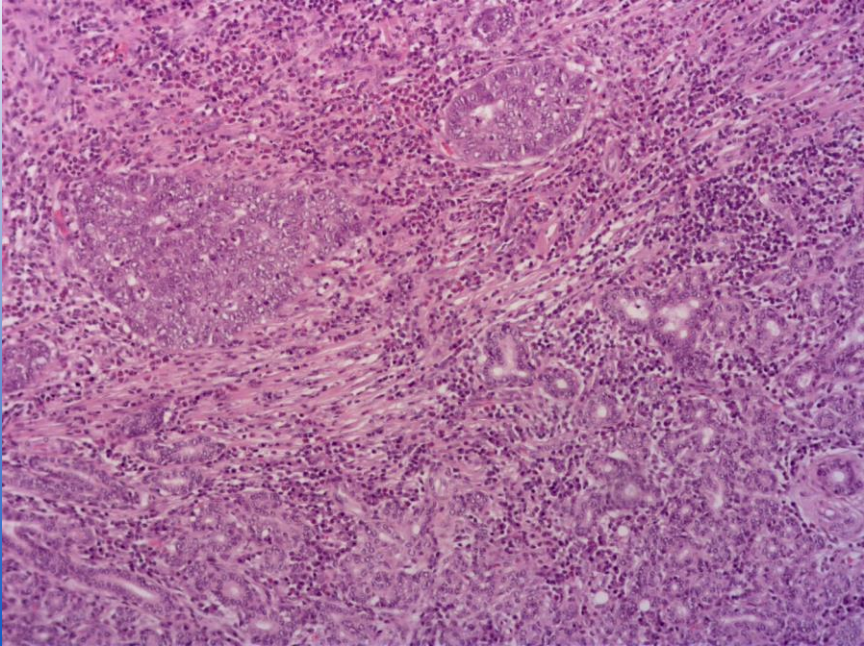


Базально-клеточная аденокарцинома /Basal cell adenocarcinoma

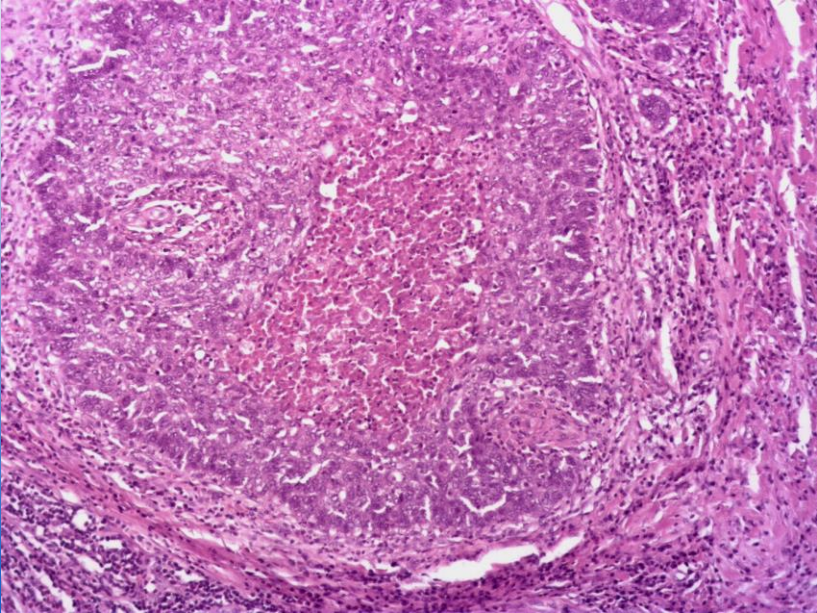
Жен. 29 лет



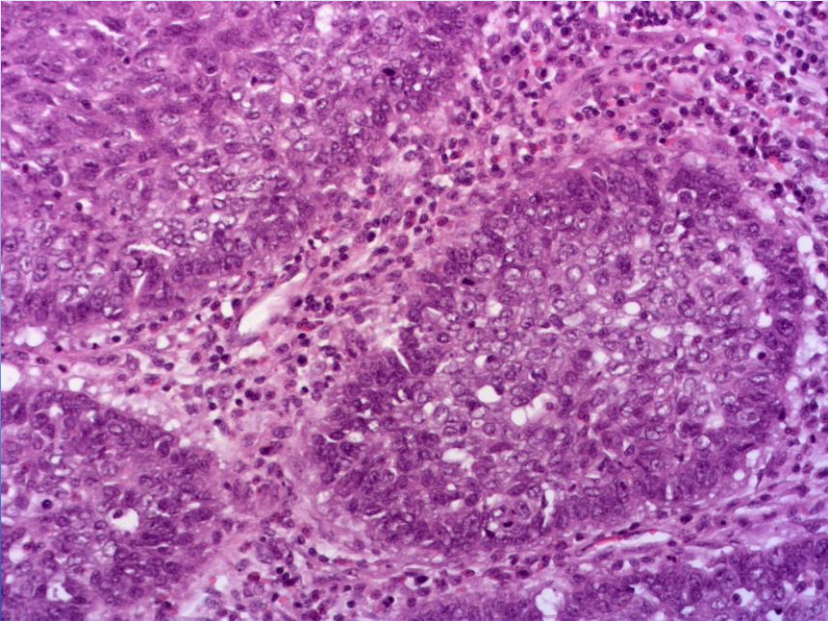
Базально-клеточная аденокарцинома /Basal cell adenocarcinoma



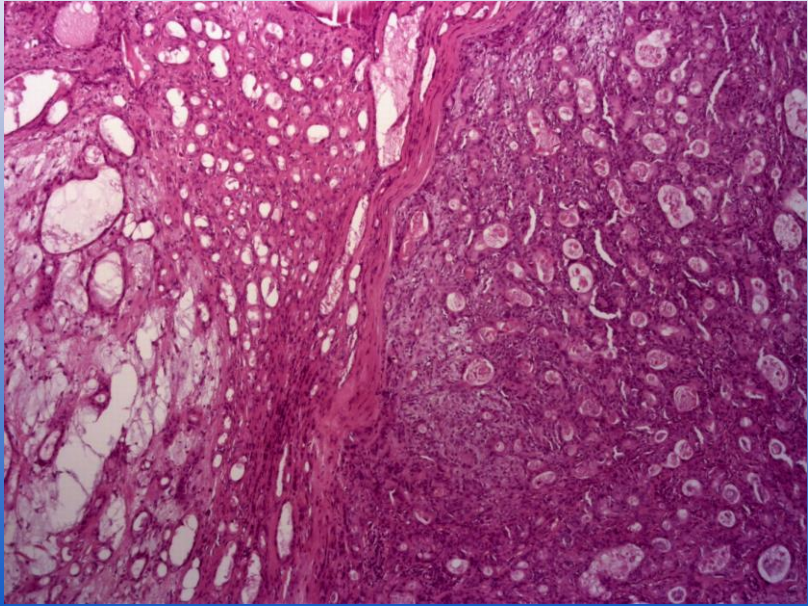
Базально-клеточная аденокарцинома /Basal cell adenocarcinoma



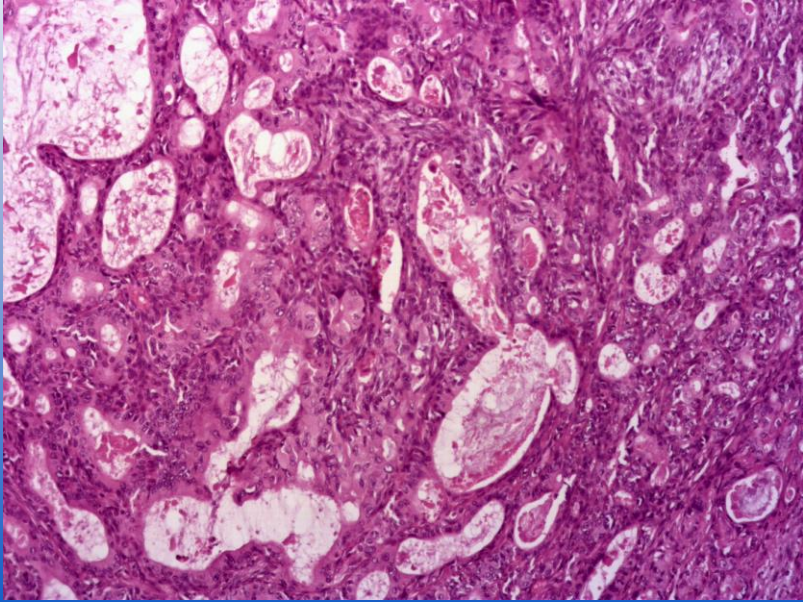
Базально-клеточная аденокарцинома /Basal cell adenocarcinoma



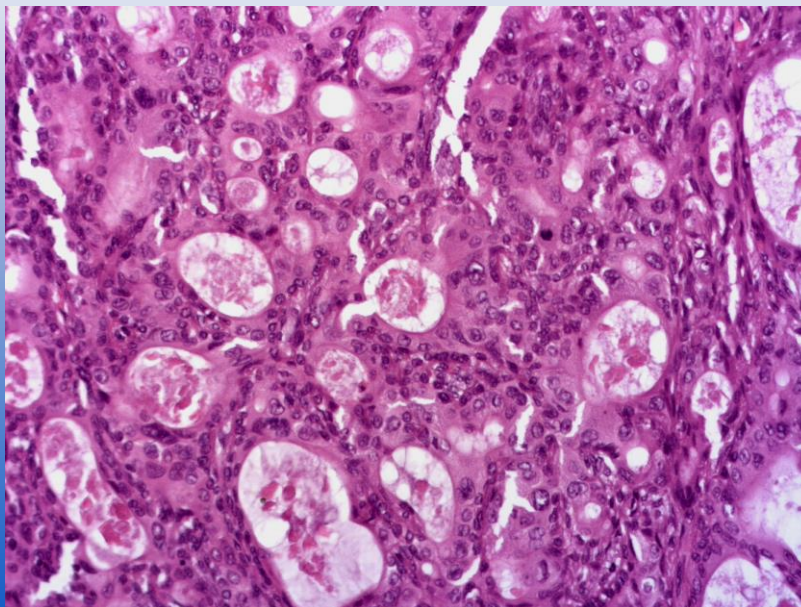
Карцинома из плеоморфной аденомы/Carcinoma ex pleomorphic adenoma
Муж., 51 года



Карцинома из плеоморфной аденомы/Carcinoma ex pleomorphic adenoma



Карцинома из плеоморфной аденомы/Carcinoma ex pleomorphic adenoma



WHO
2017

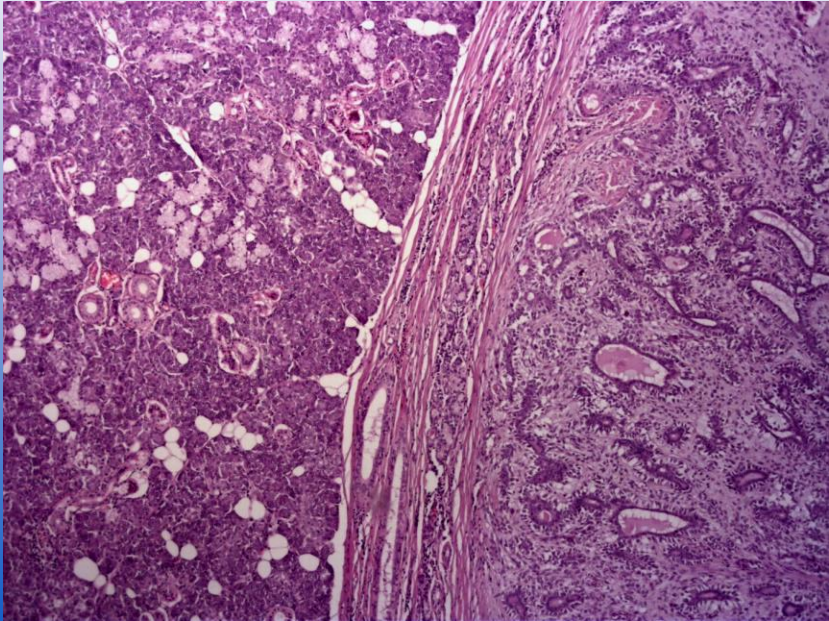
Borderline tumour

- Sialoblastoma/Сиалобластома

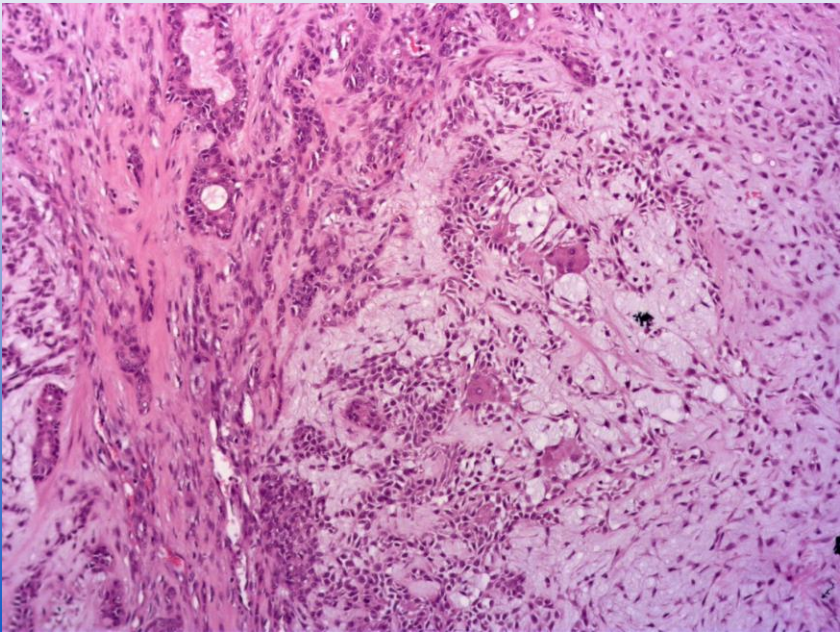
Bening tumour

- Pleomorphic adenoma/Плеоморфная аденома
- Myoepithelioma/Миоэпителиома
- Basal cell adenoma/Базально-клеточная аденома
- Warthin tumour/Опухоль Уортина
- Oncocytoma/Онкоцитома
- Lymphadenoma/Лимфаденома
- Cystadenoma/Цистаденома
- Sialadenoma papilliferum/Сосочковая сиаладенома
- Ductal papillomas/Протоковая папиллома
- Sebaceous adenoma/Сальная аденома
- Canalicular adenoma and other ductal adenomas/Каналикулярная аденома и другие протоковые аденомы

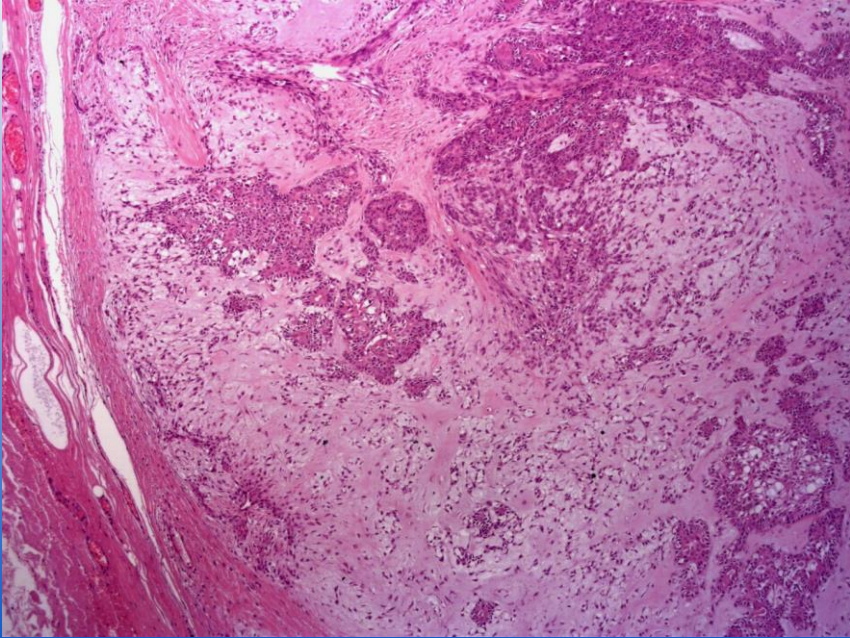
Плеоморфная аденома/Pleomorphic adenoma



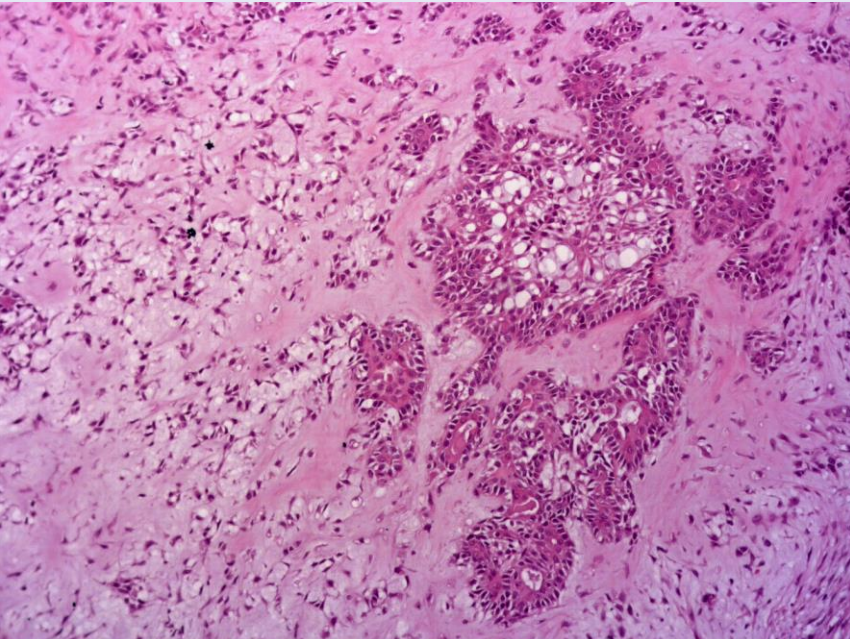
Плеоморфная аденома/Pleomorphic adenoma



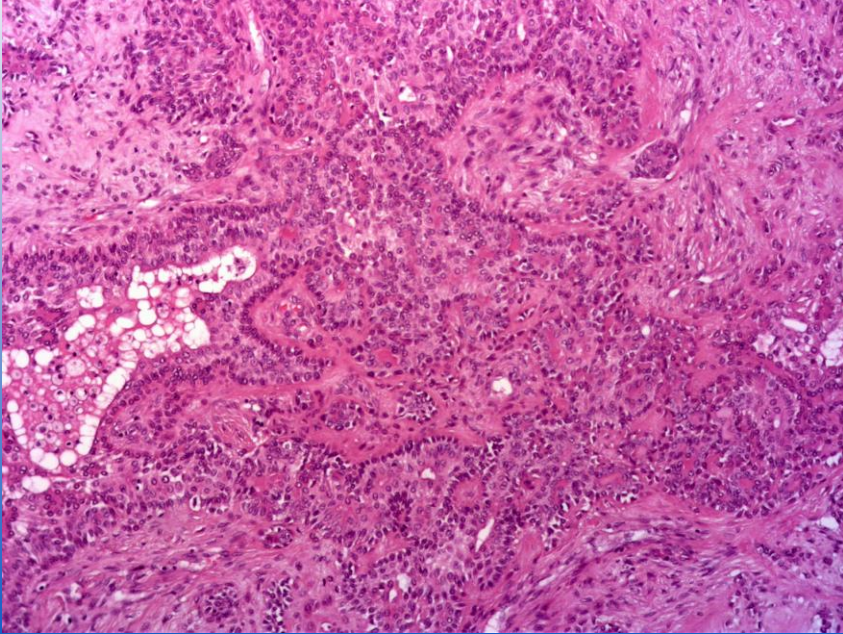
Плеоморфная аденома/Pleomorphic adenoma



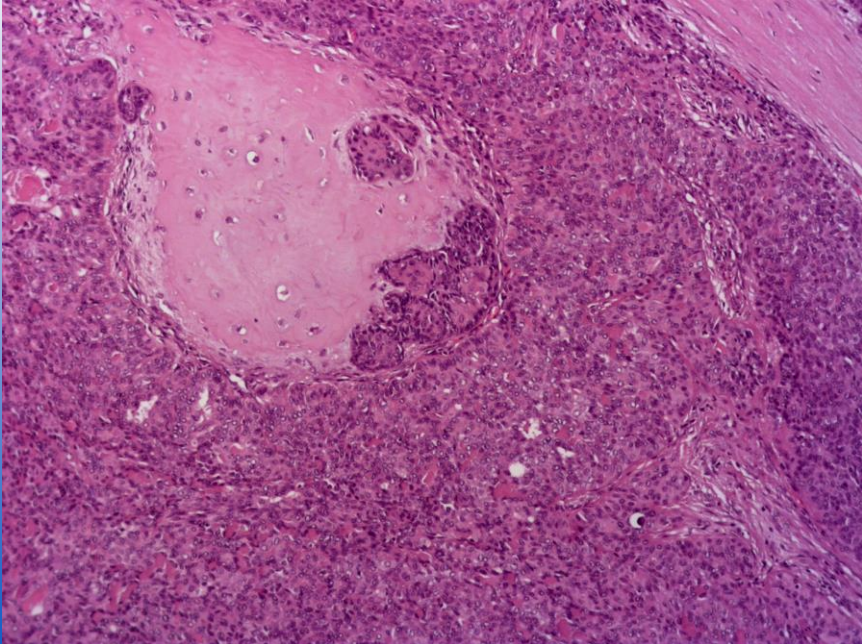
Плеоморфная аденома/Pleomorphic adenoma



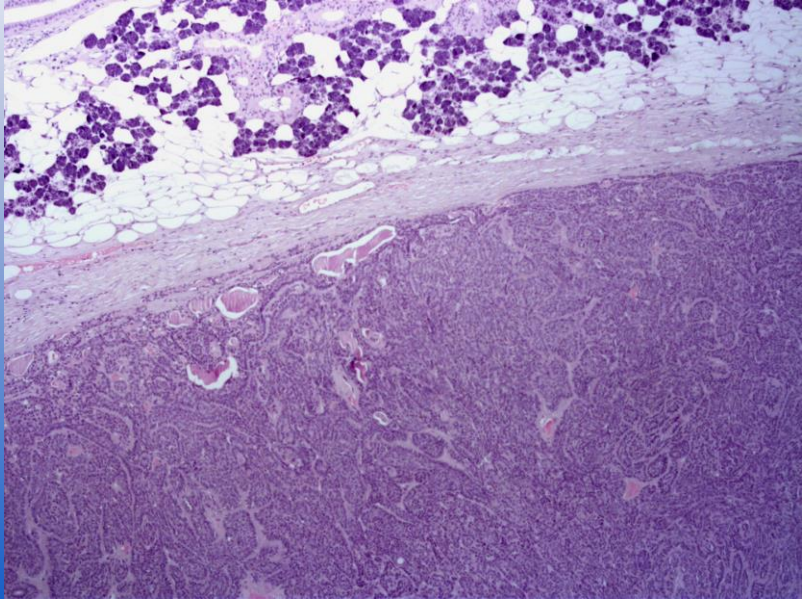
Плеоморфная аденома/Pleomorphic adenoma



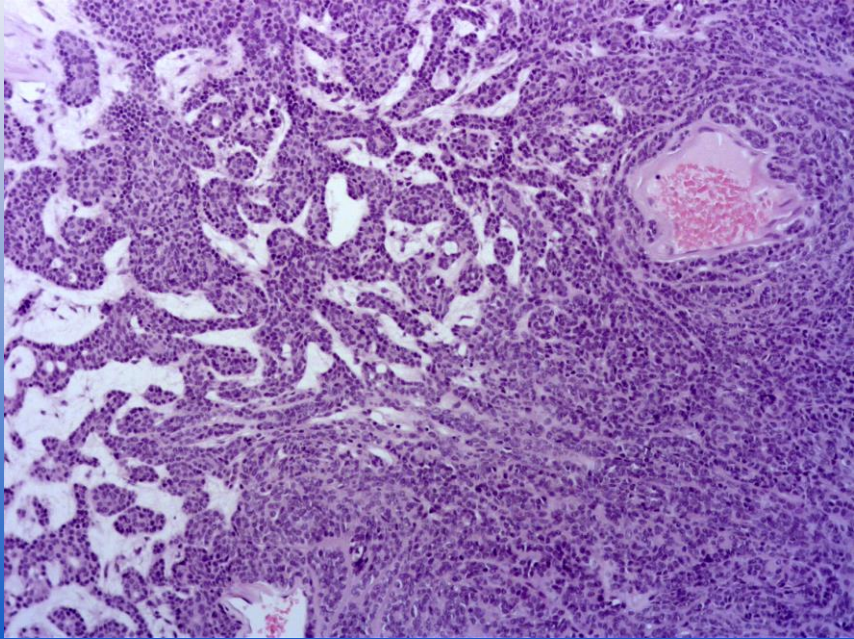
Плеоморфная аденома/Pleomorphic adenoma



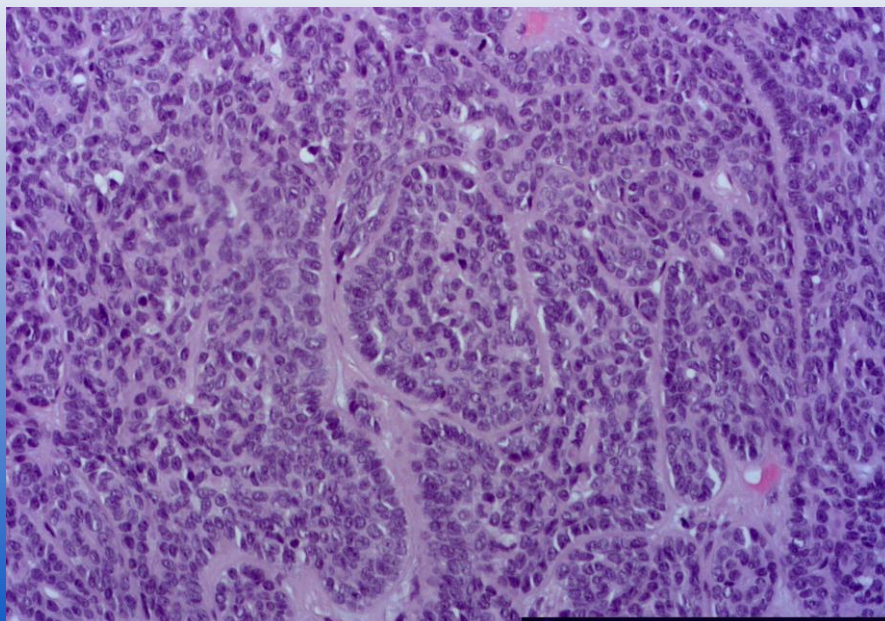
Базально-клеточная аденома/Basal cell adenoma
Муж., 75 лет



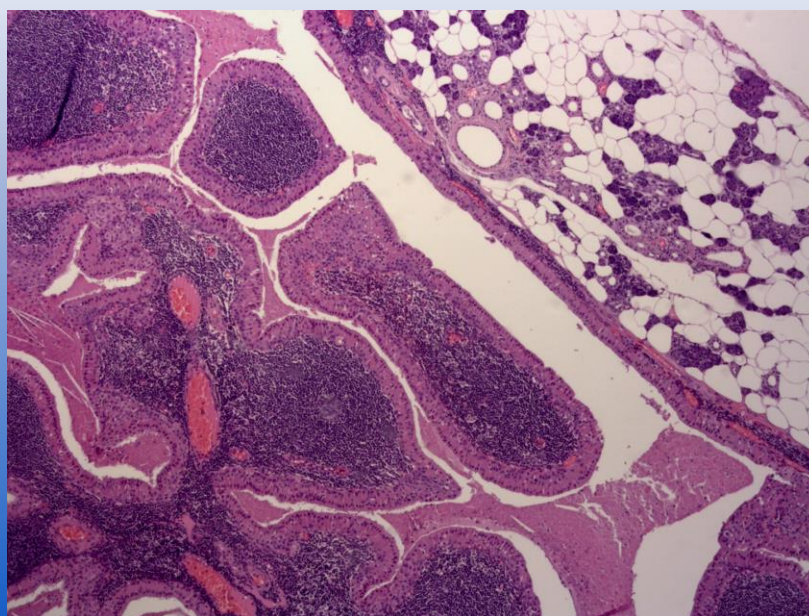
Базально-клеточная аденома/Basal cell adenoma



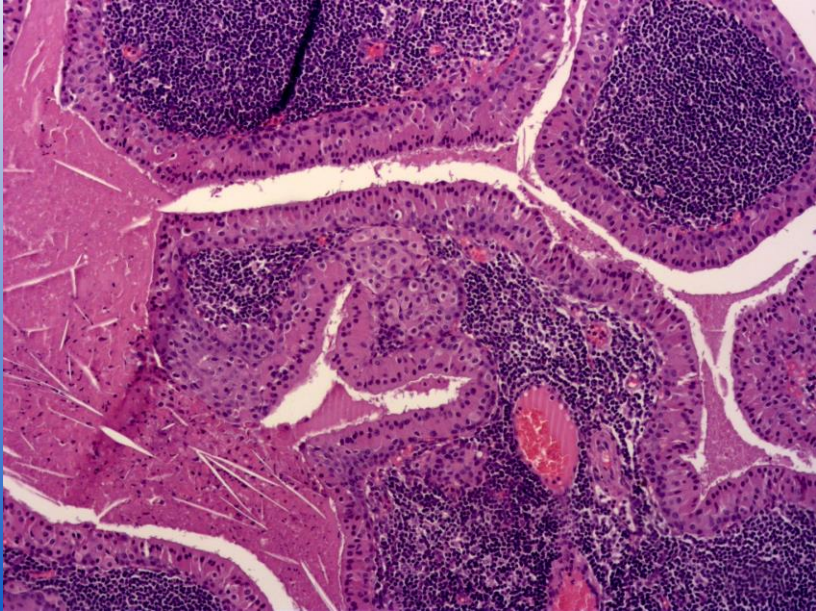
Базально-клеточная аденома/Basal cell adenoma



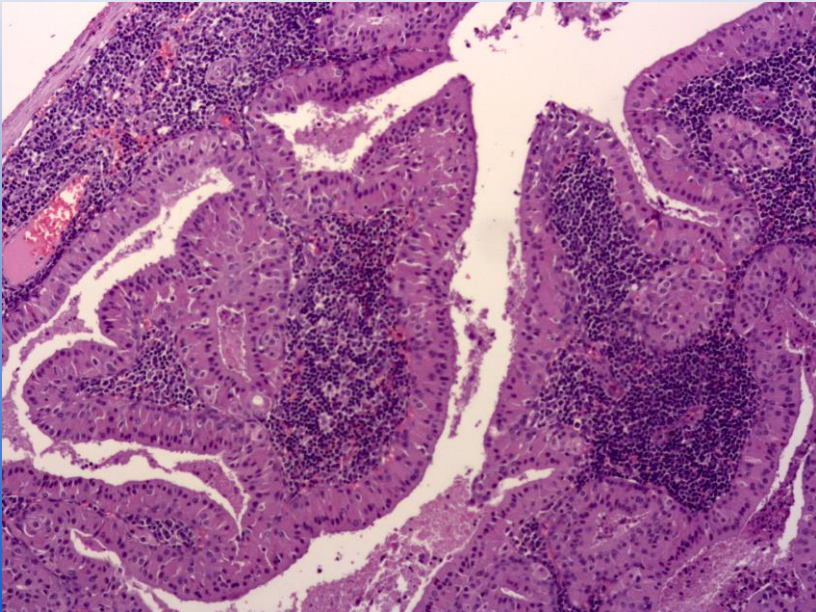
Опухоль Уортина/Warthin tumour



Опухоль Уортина/Warthin tumour

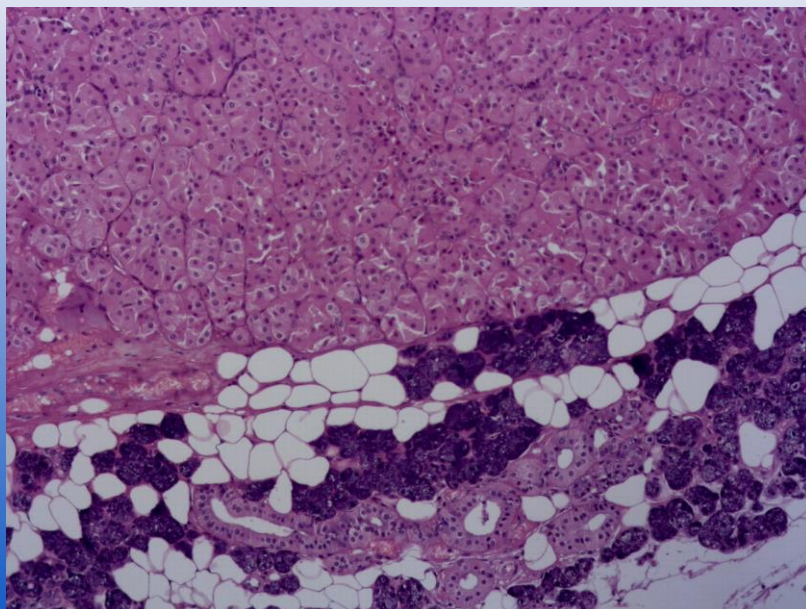


Опухоль Уортина/Warthin tumour

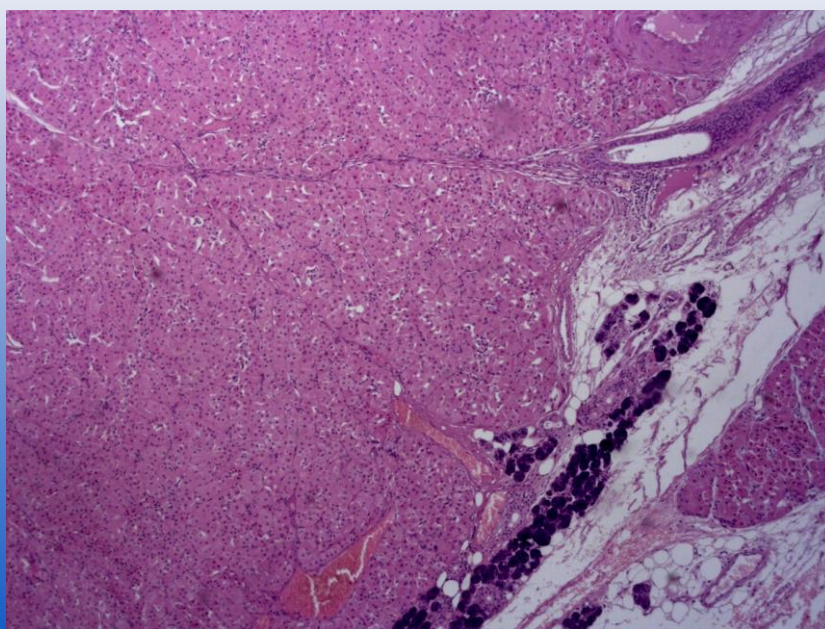


Онкоцитома/Oncocitoma

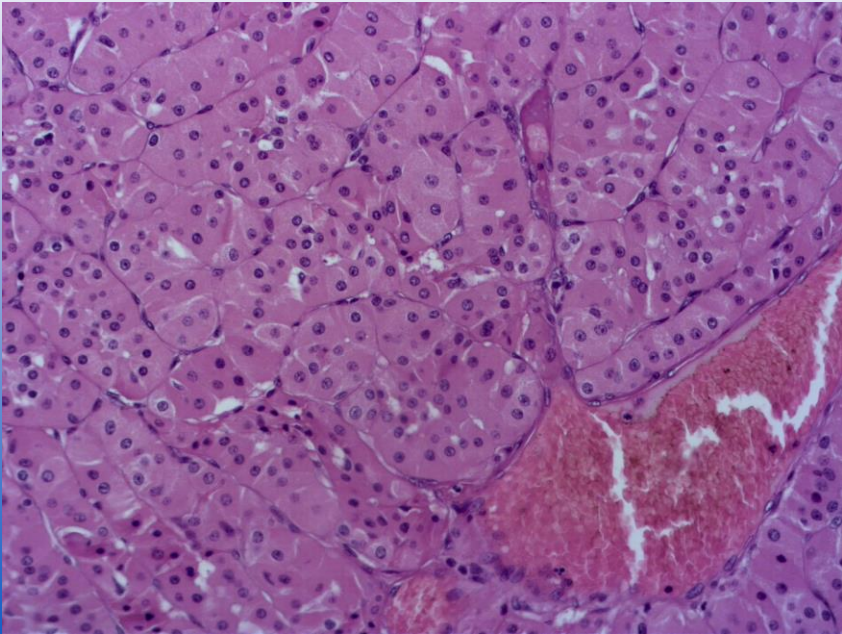
Жен., 74 года



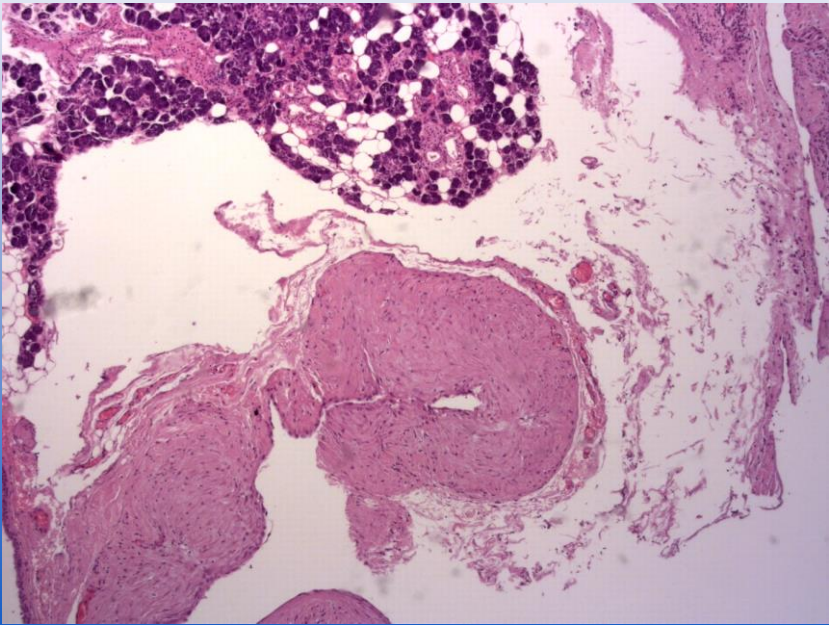
Онкоцитома/Oncocitoma



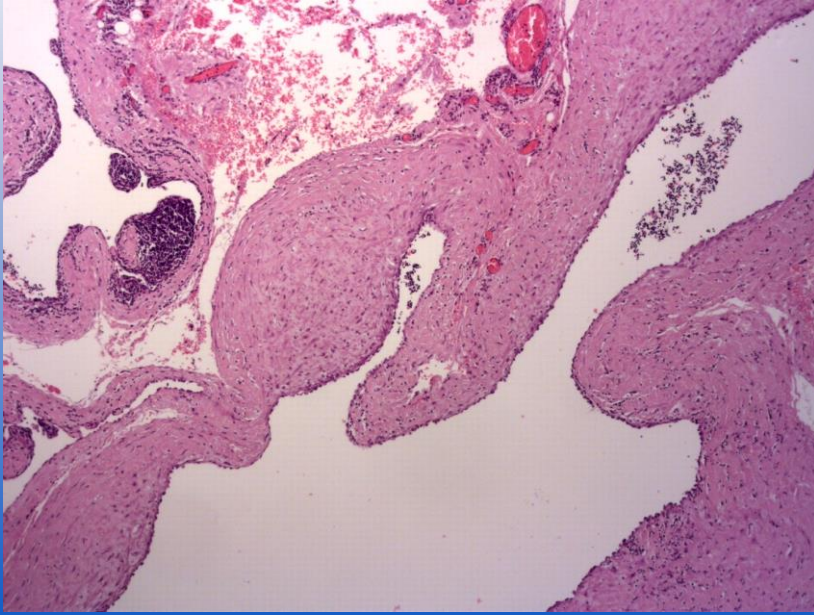
Онкоцитома/Oncocitoma



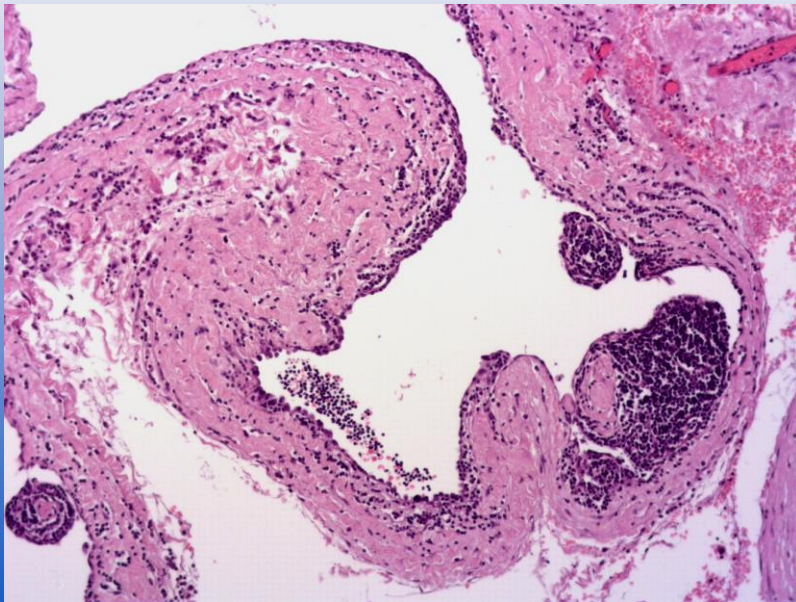
Кистозная лимфангиома



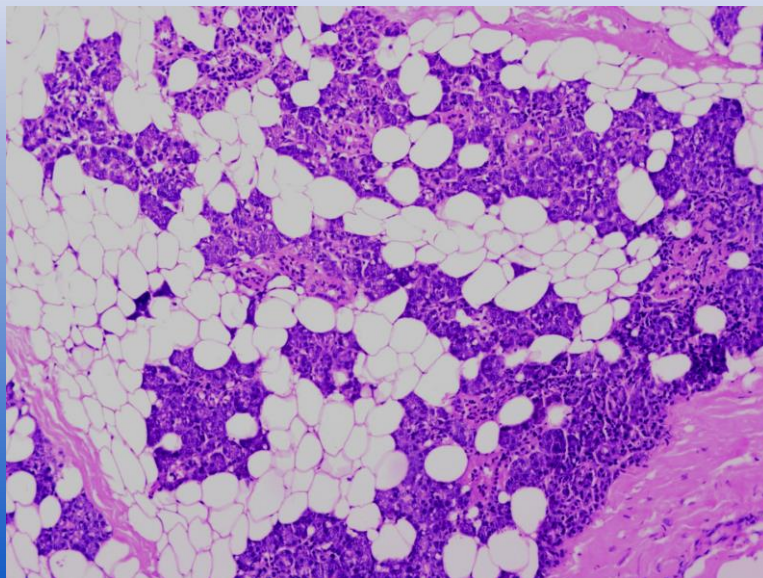
Кистозная лимфангиома



Кистозная лимфангиома



Сиалолипома/Sialolipoma



Благодарю за внимание!